KONJENİTAL PENİL KURVATÜR TEDAVİSİ: ÇOCUKLUK DÖNEMİNDE

Prof. Dr. Selçuk Yücel

Marmara Üniversitesi Tıp Fakültesi
Üroloji Anabilim Dalı
Çocuk Ürolojisi Bilim Dalı

TÜAK, Pediatrik Androloji ve Adölesan Androloji Kursu
21 Aralık 2018, İstanbul

Çocuklarda Konjenital Penil Kurvatür

Hipospadias ile beraber ise algoritm var

Hipospadias yok ise akıl karışık

Çocuklarda Konjenital Penil Kurvatür

Meatus Yerinde ama Uretra Salim değil

Meatus Yerinde ve Üretra Salim

Çocuklarda Konjenital Penil Kurvatür

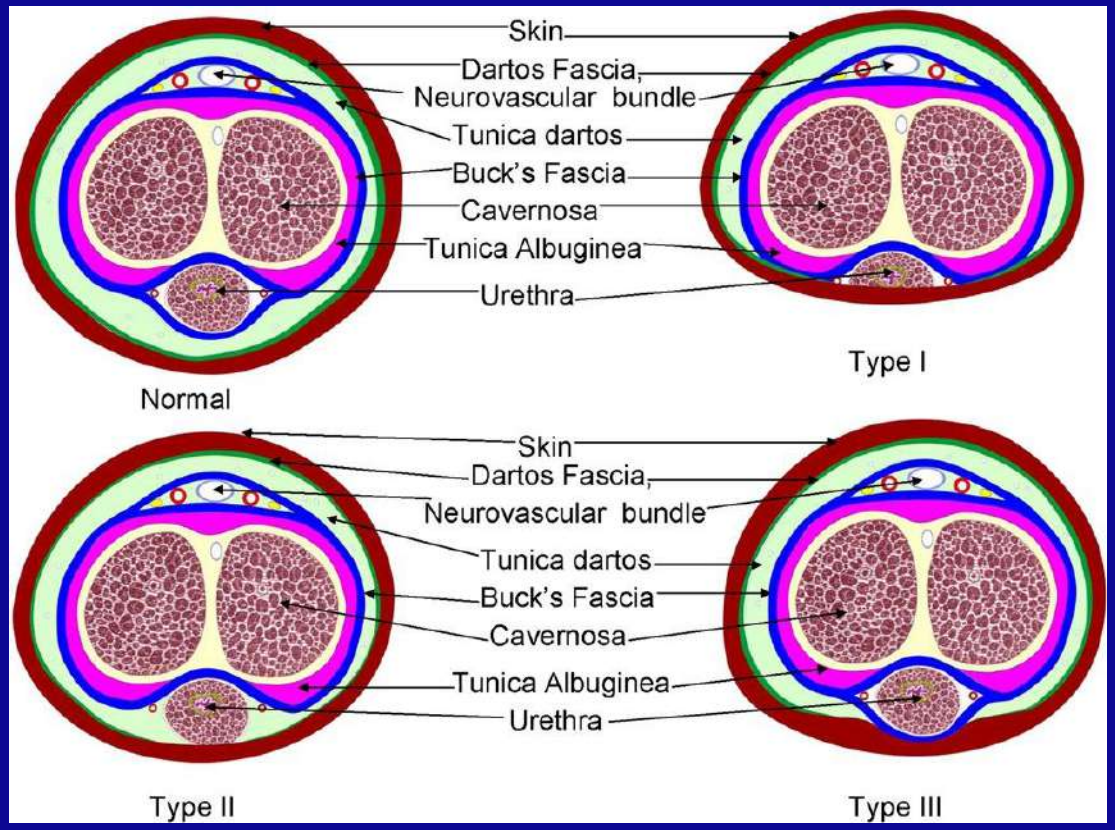

Tip I

Spongiosum, Bucks ve dartos kayıp

Tip II

Bucks ve dartos kayıp

Tip III

Dartos Kayıp

Devine ve Horton, 1973

Tip IV

Asimetrik korpora

Kramer, 1982

Tip V

Kısa uretra

Devine, 1991 ve Donnahoo,1998

Çocuklarda Konjenital Penil Kurvatür

Cerrahi Basamaklarındaki Bulgulara Göre Sınıflandırma

Donahoo, 1998

Tip I

- **Adım 1:** Sadece degloving ile düzelen

Tip II

- **Adım 2:** Fasya disseksiyonu ve/veya Tunika insizyonu gereken

Tip III

- **Adım 3:** Tunika remodelling (plikasyon, eksizyon, graftlama vb. gereken

Tip IV

- **Adım 4:** Kısa üretra nedeniyle graft üretroplasti gereken

Çocuklarda Konjenital Penil Kurvatür

Eş zamanlı torsiyon olguları nedeniyle yeni cerrahi sıralama önerisi

Bhati, 2008

Devine Horton sınıflandırmasına göre

Adım 1: **Sadece degloving ile düzelen Tip III**

Adım 2: **Tüm olgularda total olarak korpus spongiosumun disseksiyonu ile düzelen Tip II**

Adım 3: **Ardından proksimal üretra disseksiyonu ile düzelen Tip I, IV ve V**

Adım 4: **Tunika remodelling (plikasyon, eksizyon, graftlama vb. ile düzelen Tip I, IV ve V**

Adım 5: **Üretra remodelling ile düzelen Tip I ve V**

Çocuklarda Konjenital Penil Kurvatür

Kimi Onaralım ? Ne zaman Onaralım ? Onarmasak Ne Olur ?

Genel kanı

- **Üretral anomali var ise**
- **30 derecenin üzerinde kurv var ise**

EAU, ped uro 2012; Bologna RA, 1999

- **İki kurv aynı anda var ise**
- **Torsiyon eğer 90 derecenin üzerinde ise** ***Bhati, 2014***

Sadece kurv var ise,

- **Puberte sonrası** ***EAU, 2012; Bologna RA, 1999***
- **En yakın zaman veya girişim sırasında**

Marocco G, 1995; Tal R, 2010

Sadece kurv var ise,

- **Puberte ile kurv düzelebilir**
- **Puberte ile kurv şiddetlenebilir**

Çocuklarda Konjenital Penil Kurvatür

Epidemiyoloji

- **Konjenital Penil Kurvatür Ortotopik Meatus %4-10**
- **Penil Torsiyon %1.7-27 , Ciddi olan %1**

Olguların Sınıflandırmaya göre Oranları Nelerdir ?

- **Ventral %40-60**
- **Lateral %20-40**
- **Dorsal %5-10**
- **Ventral ve Lateral %15-30**
- **Torsiyon %3-10**

Nyriady, 2008; Kelami, 1987; Basiri, 2011

Donnahoo Sınıflamasına göre

- **Tip I %30-50**
- **Tip II %25-35**
- **Tip III %10-25**
- **Tip IV %7 - 25**

Donnahoo, 1988; Tang, 2007; McQuaid, 2016; Makovey, 2012

Çocuklarda Konjenital Penil Kurvatür

Nasıl Tanıyalım ?

Ereksiyon testi

Gittes ve McLaughlin, 1974

Degloving öncesi sonrası

Onarım öncesi sonrası

Çocuklarda Konjenital Penil Kurvatür

Nasıl Onaralım ?

- **Degloving**
- **Tunika İnsizyonları**
- **Tunika Remodelling**
  - **Nesbit (eksizyon ve plikasyon)**
  - **Plikasyon**
  - **Grafting**
- **Uretral Remodelling**
  - **Spongiosum ve Uretra Disseksiyon**
  - **Proksimal Disseksiyon**
  - **Uretroplasti**
  - **Grafting**

Çocuklarda Konjenital Penil Kurvatür

3-14 yaş ve 1-16 yıl takip

Table 1. Age, type of initial operation, complications, and reoperations in patients with chordee without hypospadias

Patient No.	Chordee class	Age (years) and type of initial operations	Complications	Reoperation	Complications	Reoperation	Follow-up period, years	Outcome
1.	III	(13) DP + SF					lost to follow-up	not evaluable
2	III	(3) DP					11	excellent
3	III	(5) SF					11	excellent
4	III	(4) DP + SF					12	excellent
5	III	(3) DP					16	excellent
6	III	(4) DP					10	excellent
7	III	(4) DP + SF					14	excellent
8	III	(11) DP + SF					9	excellent
9	III	(7) SF					15	excellent
10	III	(10) DP					4	excellent
11	III	(3) SF					18	excellent
12	III	(7) DP					12	excellent
13	II	(12) UM + DP + SF					9	excellent
14	II	(5) UM + DP + SF	persistent chordee	PV	urethral fistula	fistula closure	1	satisfactory
15	II	(4) UM + DP + SF					2	excellent
16	II	(5) UM + DP + SF	persistent chordee	UM+DP + SF			11	satisfactory
17	II	(10) UM + DP + SF					8	excellent
18	II	(7) UM + SF					8	excellent
19	II	(14) UM + DP + SF	persistent chordee	UM+DP			3	satisfactory
20	II	(7) UM + DP + SF					10	excellent
21	II	(11) UM + DP + SF					lost to follow-up	not evaluable
22	II	(6) UM + DP + SF					lost to follow-up	not evaluable
23	I	(9) UM + DP + SF	persistent chordee	UM+DP + SF			1	satisfactory
24	I	(5) DUP + DP + SF	urethral fistula	MU + fistulectomy	megaurethra	neourethral reduction	2	satisfactory
25	I	(5) DUP + DP + SF					1	excellent
26	I	(3) DUP + DP + SF					lost to follow-up	not evaluable

DP = Nesbit dorsal plication of tunica albuginea; SF = Blair-Byars skin flap; UM = Koff extensive urethral mobilization; DUP = Duckett urethroplasty; PV = skin patch on penile ventral tunica albuginea; UM = Mathieu urethroplasty .

Dipaola G, Eur Urol, 2000

Çocuklarda Konjenital Penil Kurvatür

Saat 1,12,11 konan 3 adet dorsal prolen dikiş
Ort 0.8 (0.5-16) yaş ve ort 6 (0.7-10) yıl takip

TABLE 1
The patients' characteristics and surgical details

Characteristic	Value
Median (range) age and follow-up, years	
Children (77)	0.8 (0.5–16)
	6 (0.7–10)
Adults (six)	58 (21–61)
	5 (3–8)
Surgery, N (N requiring repeat surgery)	
Meatal advancement and glanuloplasty	7 (0)
Hypospadias repair:	
Mathieu flap (flip-flap)	28 (4)
Preputial onlay pedicled island flap	27 (2)
Transverse preputial island pedicled tubularized flap	8 (0)
Congenital chordee with no hypospadias	9 (0)
Acquired curvature from Peyronie's disease	4 (0)

Chertin B et al, BJU Int, 2004

Çocuklarda Konjenital Penil Kurvatür

Ort 6 (2-14) yaş ve ort (2-63)14 ay takip

Table 1. *Clinical data of patients*

Group	No. of Patients, %	Surgical Procedures, No. of Patients*	Complications, No. of Patients
I	28 (35.4)	Degloving (27)	
		TIP (1)	
II	22 (27.8)	Degloving and release of fibrous tissue (19)	
		TIP (3)	Glans dehiscence (1)
III	10 (12.7)	DMP (7)	
		DMP plus TIP (1)	
		DMP plus LIF (2)	Residual curvature (1)
IV	19 (24.1)	LIF (16)	Urethrocutaneous fistula (1)
		LIF plus Duplay (1)	Urethral stricture (1)
		LIF plus DMP (2)	

* DMP indicates dorsal midline plication; LIF, longitudinal island flap urethroplasty; and TIP, tubularized incised plate urethroplasy.

Tang YM et al, J Andr, 2007

Çocuklarda Konjenital Penil Kurvatür

Ort 2.2 (0.5-17) yaş ve ort (1-40) 3 ay takip

Table 1: Persistent Curvature and Complication Rate Among Patients Returning for Follow Up (n=69)

Surgical Technique (No. Pts)	No. Patients (%) with Persistent Curvature	No. Patients (%) with Complications
Penile De-Gloving (26)	3 (11.5%)	8% (Hematoma 1, Infection 1)
Tunical Plication (13)	3 (23.1%)	15.4% (Other 2)
Tunical Incision (7)	1 (14.3%)	14.3% (Other 1)
Tunical Plication and Incision (12)	4 (33.3%)	8.3% (Other 1)
Modified Nesbit Technique (7)	0%	0%
Nesbit/Modified Nesbit + Tunical Plication (1)	0%	0%
Nesbit/Modified Nesbit + Tunical Incision and Plication (2)	0%	0%
Dermal Graft (1)	1 (100%)	0%

McQuaid JW et al, J Urol, 2016

Çocuklarda Konjenital Penil Kurvatür

Ort 9.7 (6-13) yaş ve ort 7 yıl takip

Table 1 - Summary of the patients.

	Age at operation (years)	Per operative curvature	Operation type	Age at final follow-up (years)	Current curvature
#1	12	Ventral 45º	OMDP	25	Straight
#2	6	Ventral 30º + Right 45º	TMDP + ThLP	16	Straight
#3	11	Left 30º	OLP	16	Straight
#4	7	Ventral 30º	OMDP	17	Straight
#5	8	Ventral 45º	OMDP	17	Straight
#6	12	Ventral 45º	OMDP	15	Ventral 10º
#7	8	Ventral 45º	TMDP	14	Ventral 45º
#8	9	Ventral 45º	OMDP	15	Ventral 30º
#9	13	Ventral 45º	OMDP	17	Ventral 30º
#10	10	Right 45º	TLP	18	Right 50º
#11	7	Ventral 30º	OMDP	14	Ventral 30º
#12	11	Right 45º	TLP	17	Right 30º
#13	8	Ventral 30º	TMDP	16	Ventral 40º

OMDP = One-suture midline dorsal plication; **TMDP =** Two-suture midline dorsal plication; **TLP =** Two-suture lateral plication; **ThLP =** Triple-suture lateral plication; **OLP =** One-suture lateral plication

Ozkuvanci U et al, Int Braz J Urol, 2017

Çocuklarda Konjenital Penil Kurvatür

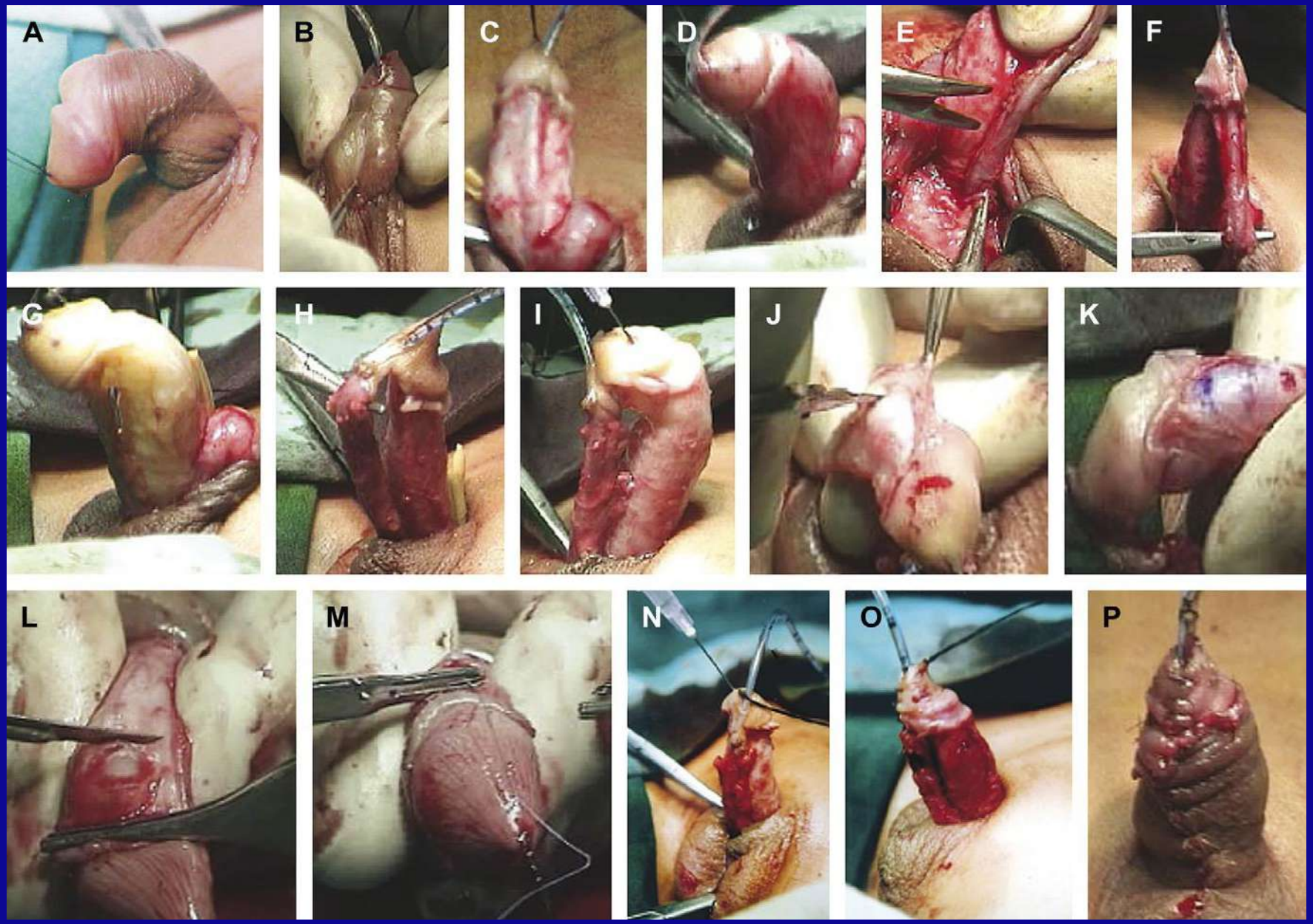

Çocuklarda Konjenital Penil Kurvatür

Nesbit, 1967

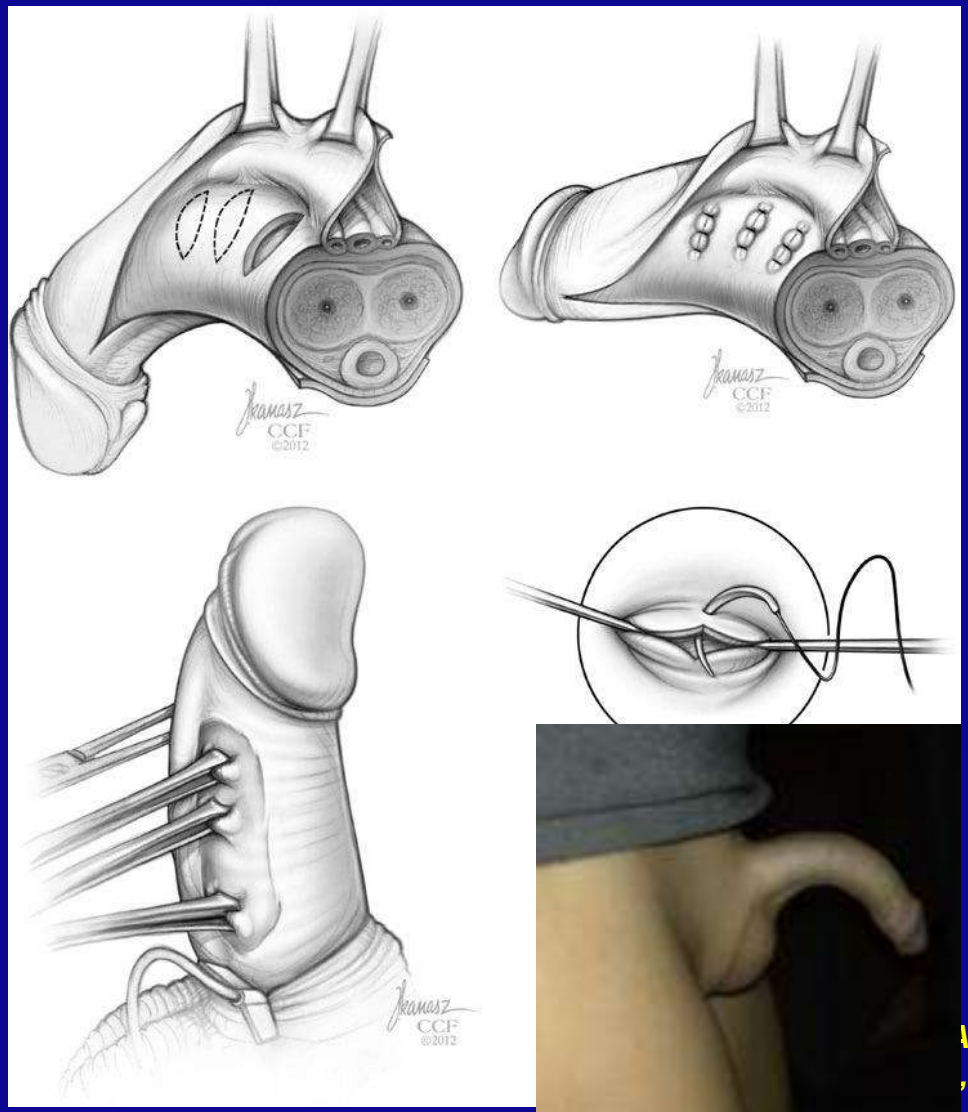

Baskin, 1994

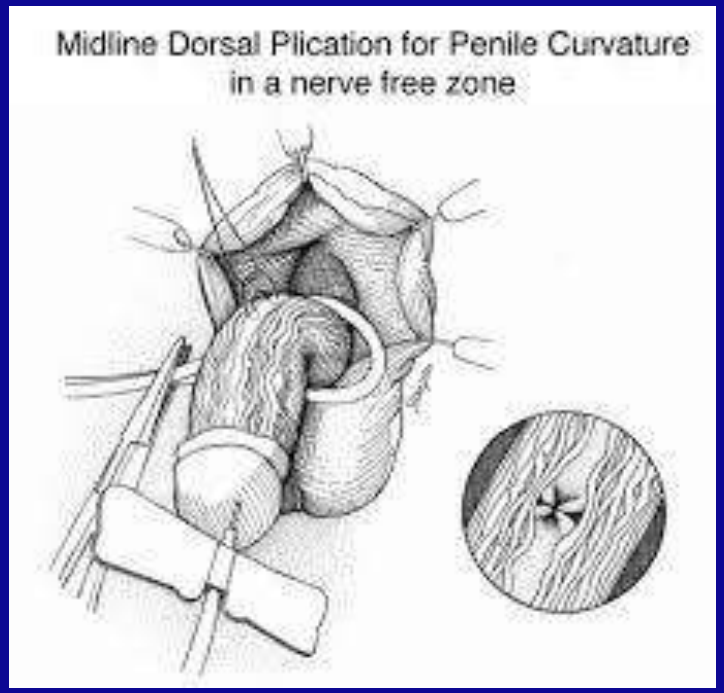

Çocuklarda Konjenital Penil Kurvatür

Normal üretra

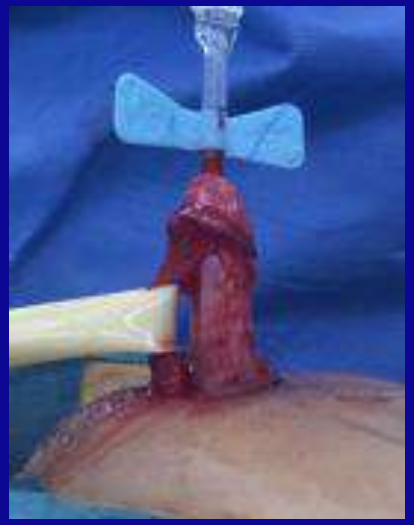

Kısa üretra

Çocuklarda Konjenital Penil Kurvatür

Kısa ve displastik üretra

Çocuklarda Konjenital Penil Kurvatür

Literatürdeki Eksiklikler

Onarılmamış olguların gelişimi

Onarımın ideal yaşı

Onarımların uzun dönem sonuçları

İdeal onarım tekniği

Ciddi disseksiyon yapılan olguların takibi

Zor olgu preop nasıl tanınır

En Basit Olgu En Ağır Şekilde Sonuçlanabilir !!!