

İNTERSEKS

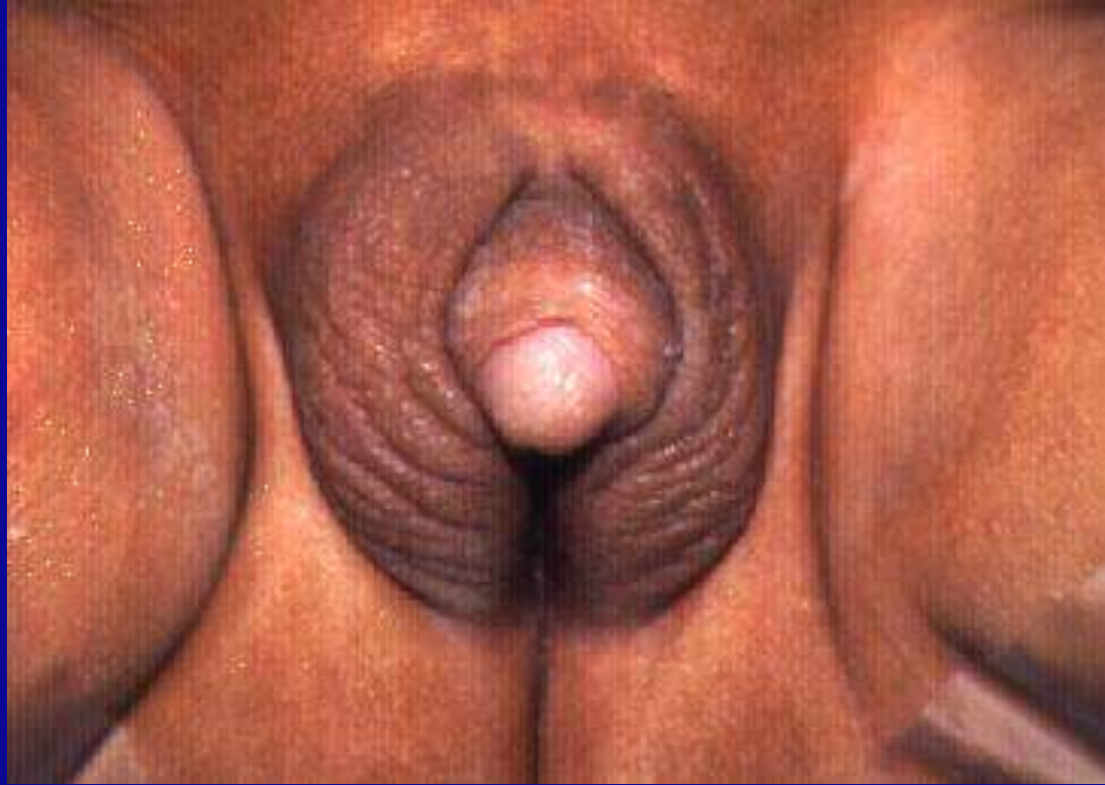Disorders of Sexual Differentiation Cinsel Başkalaşım Bozuklukları

International Intersex Conference 2006

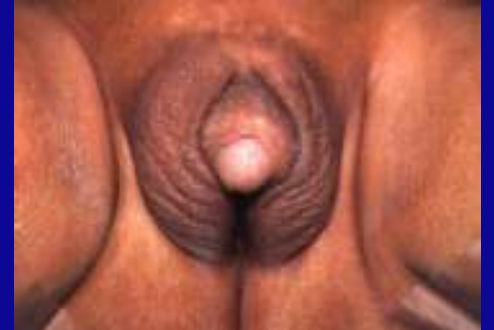Doç. Dr. Selçuk Yücel
Akdeniz Üniversitesi Tıp Fakültesi
Üroloji Anabilim Dalı
Antalya

*TÜYK 2006
Ankara*

Hangi Cinsiyet?



**Yenidođan muayenesinde
penoskrotal hipospadias
saptadınız. Bundan sonraki
basamakta yapacađınız Őey nedir?**

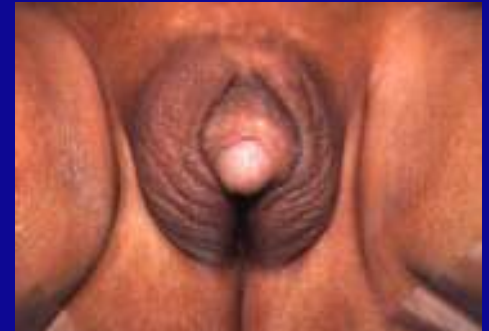

**Yenidođan muayenesinde
penoskrotal hipospadias
saptadınız. Bundan sonraki
basamakta yapacađınız Őey nedir?**

Testislerin palpasyonu

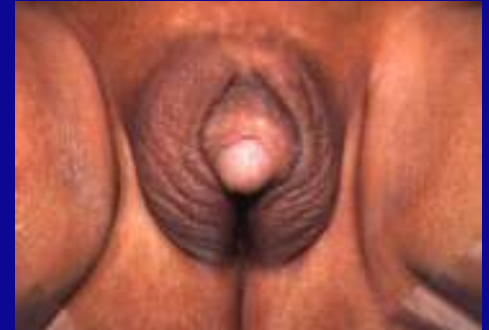

Skrotumda testisleri palpe edemediniz. Bir sonraki basamađınız ne olmalıdır?




**Skrotumda testisleri palpe
edemediniz. Bir sonraki
basamađınız ne olmalıdır?**


Serum elektrolitlerinin tayini




Kromosomal seks



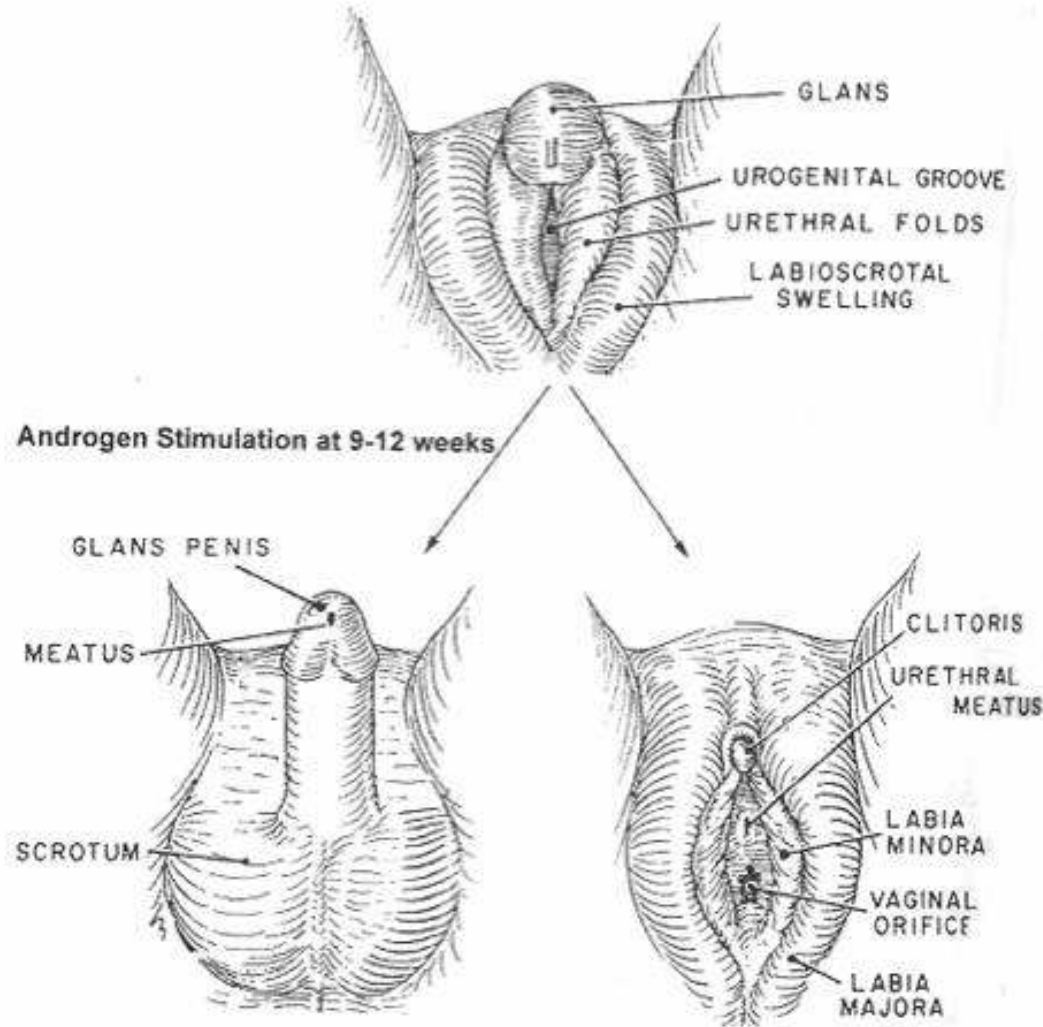
Gonadal seks

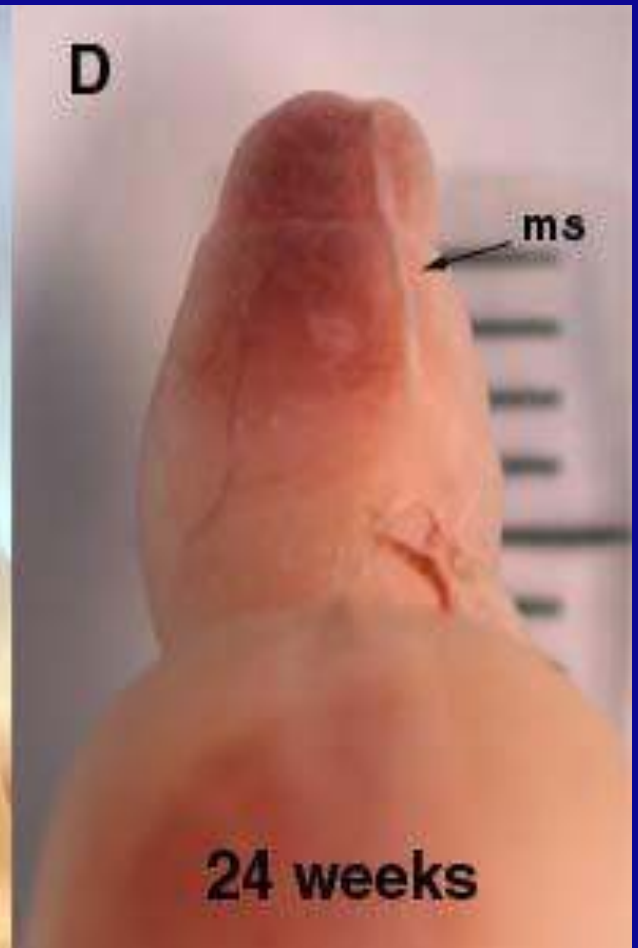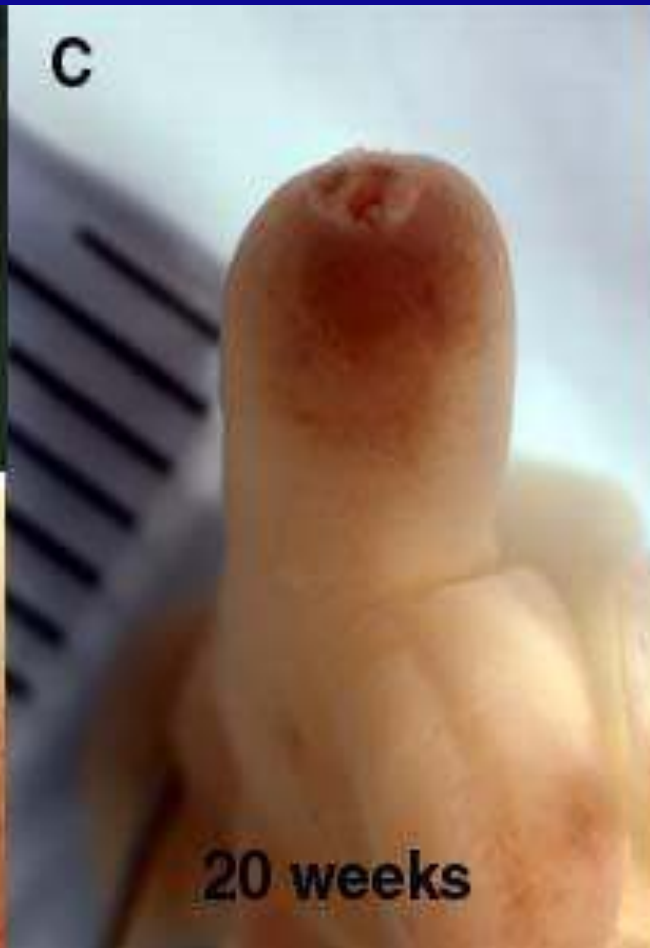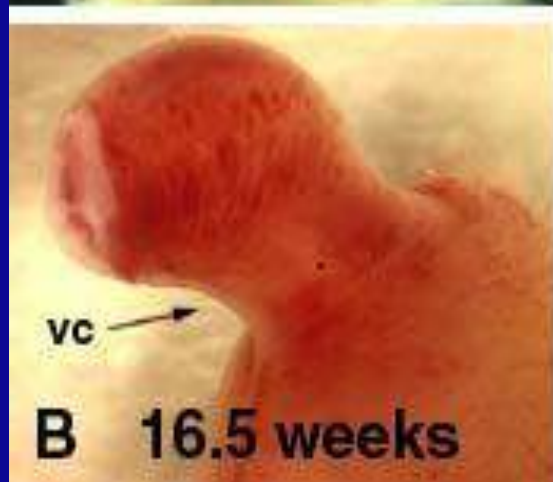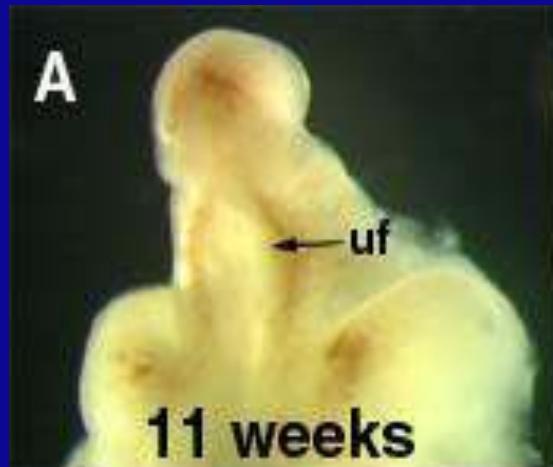


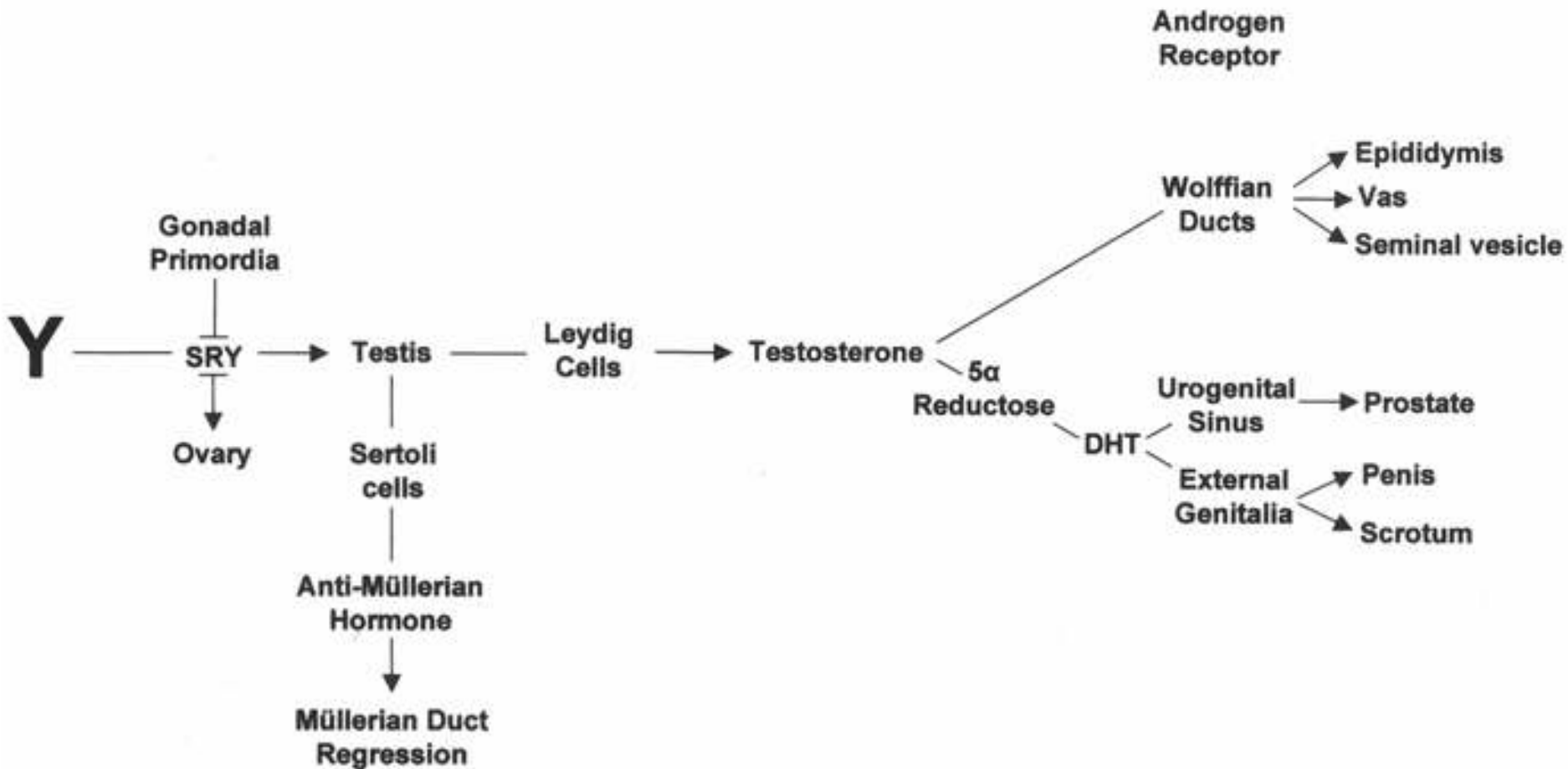
Fenotipik seks



8 haftalık fetüste başkalaşmamış cinsiyet





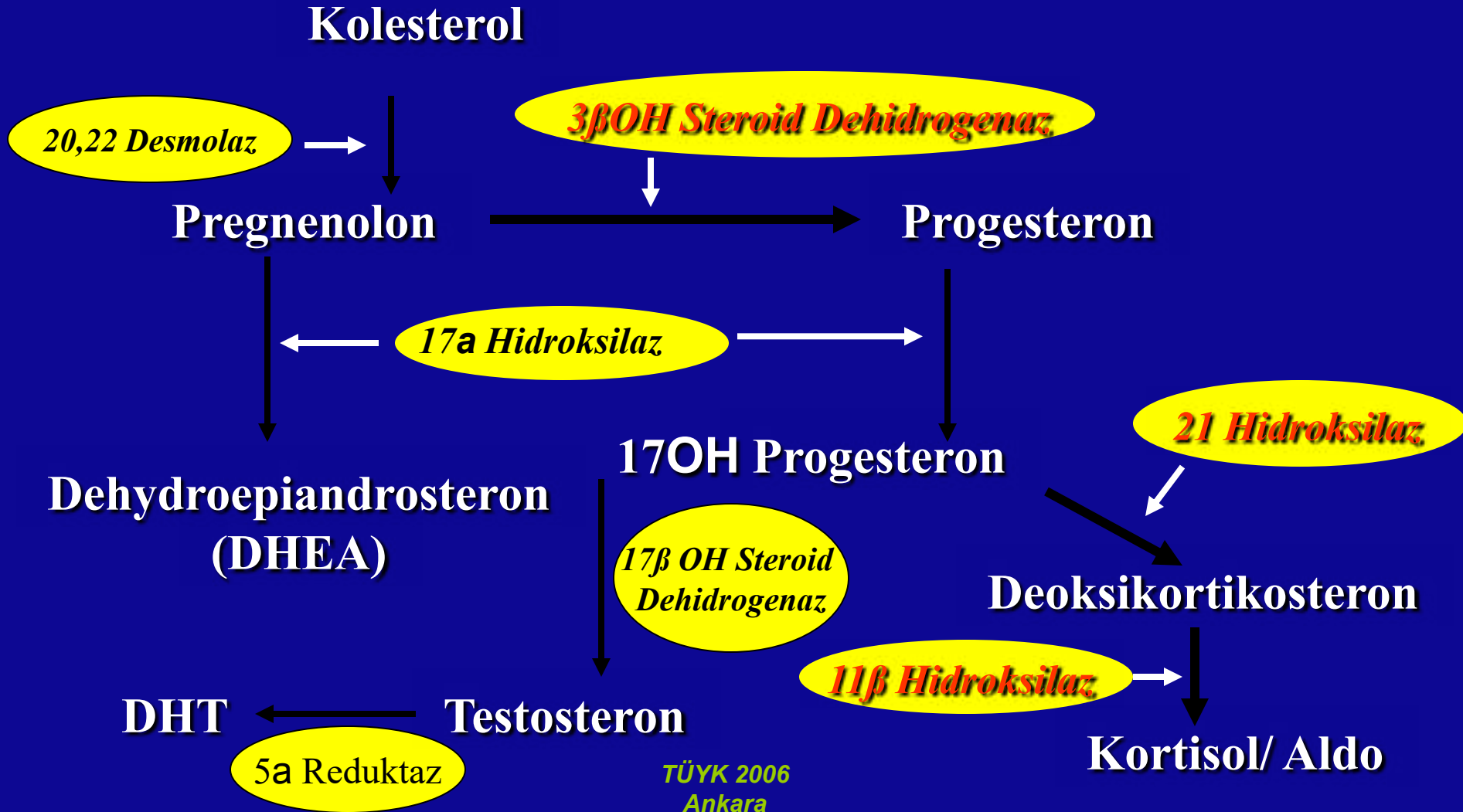


Allen sınıflandırması (Gonadal histoloji)

Gonadal Sex

<i>Ovaries</i>	<i>Ovary Testis</i>	<i>Streak Testis</i>	<i>Streaks</i>	<i>Testes</i>
46xx	46xx/46xy 46xx 46xy	45xo/46xy	45xo 46xx 46xy	46xy
Female Pseudoherm	True Hermaphrodite	MGD	Gonadal Dysgenesis	Male Pseudoherm

Kortizol Sentezinde Enzimatik Yollar



Tanımlanamayan Genital

- Klitoromegali
- Palpe edilemeyen gonadlarla fallus görünümü
- Palpe edilen gonadlarla dişi görünümü
- Unilateral palpe edilmeyen gonad ve hipospadias

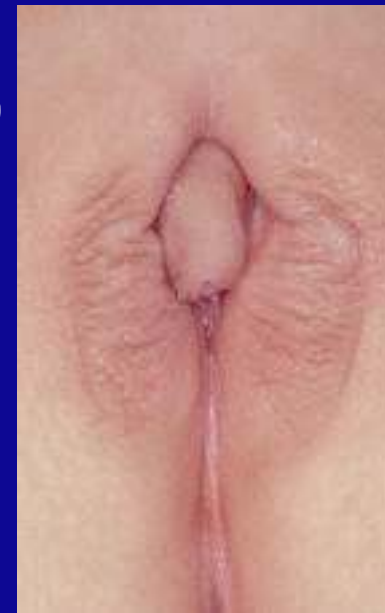Allen sınıflandırması (Gonadal histoloji)

Gonadal Sex

<i>Ovaries</i>	<i>Ovary Testis</i>	<i>Streak Testis</i>	<i>Streaks</i>	<i>Testes</i>
46xx	46xx/46xy 46xx 46xy	45xo/46xy	45xo 46xx 46xy	46xy
Female Pseudoherm	True Hermaphrodite	MGD	Gonadal Dysgenesis	Male Pseudoherm

Konjenital Adrenal Hiperplazi

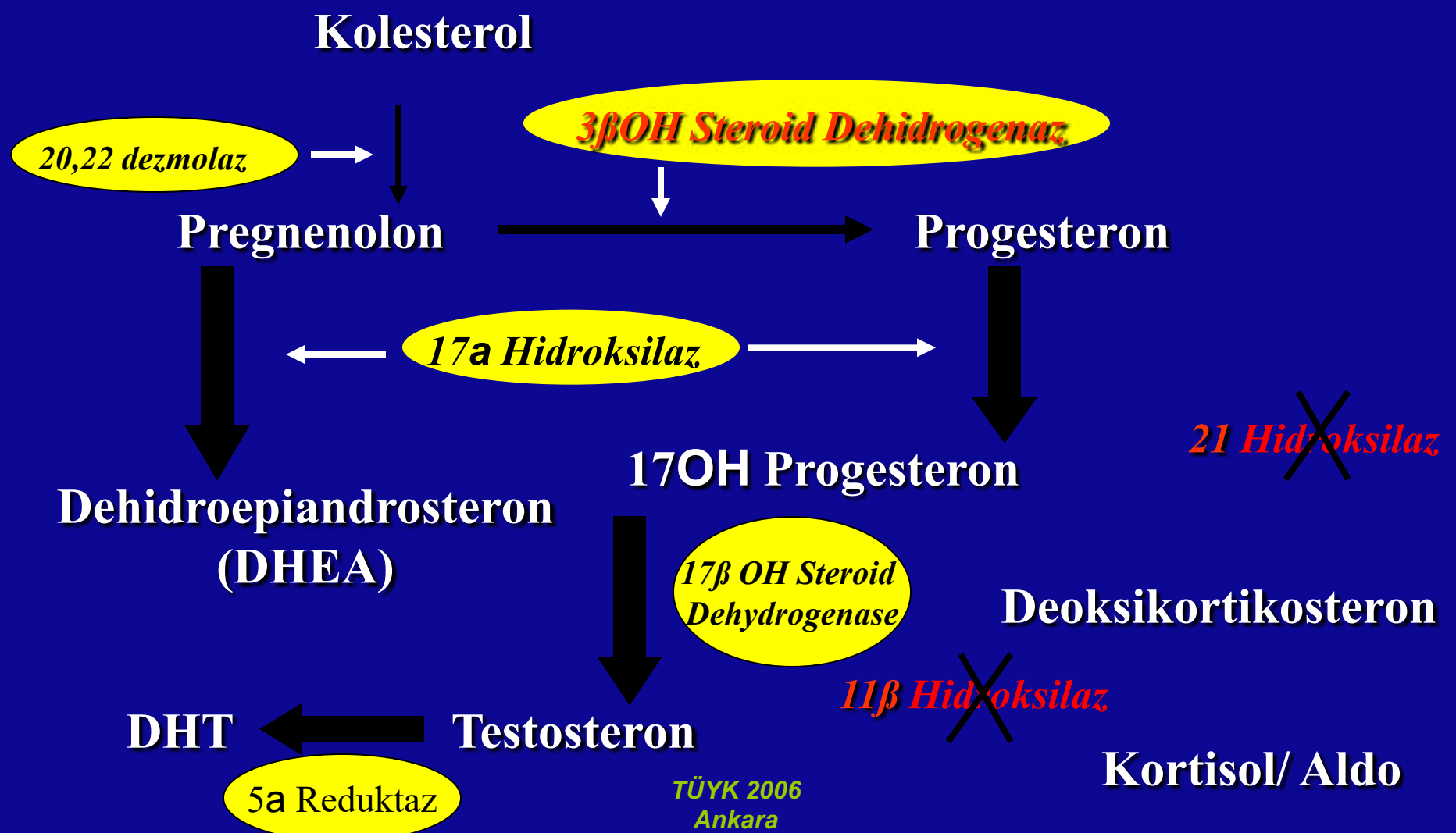
- Otozomal resessif
- Kortizol sentezinde enzim defektleri
 - 21 Hidroksilaz (%90)
 - 11 beta Hidroksilaz (%9)
 - 3beta OH steroid dehidrogenaz (%1)



Konjenital Adrenal Hiperplazi

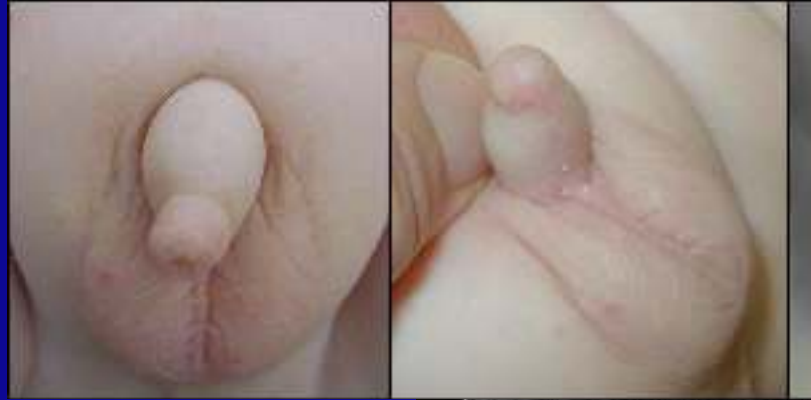- 21 Hidroksilaz Eksikliği
 - Yüksek 17 OH progesteron
 - Kortizol eksikliği
 - 2/3 olgu tuz kaybedici (aldosteron eksikliği)

Dişi Psödohermaphroditizmde Enzimatik Blok

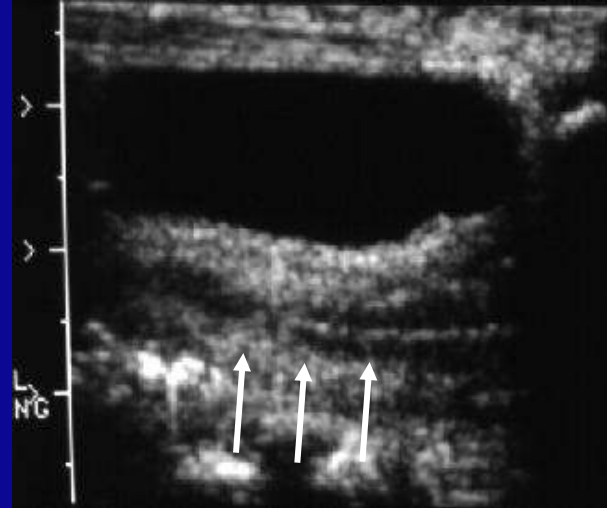


Konjenital Adrenal Hiperplazi

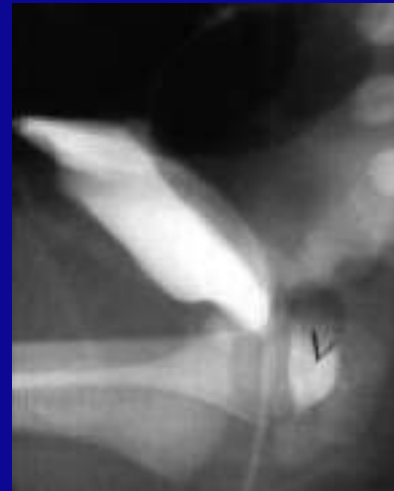- 11 beta Hidroksilaz Eksikliği
 - Yüksek 17 OH progesteron
 - Yüksek DOKS2/3 hipertansif
- 3 beta OH steroid Dehidrogenaz Eksikliği
 - Hafif virilizasyon
 - Tuz kaybedici
 - Erkeklerde de dişi görünüm



- **Pelvik ultrasound:**
uterus, gonadlar,
adrenals

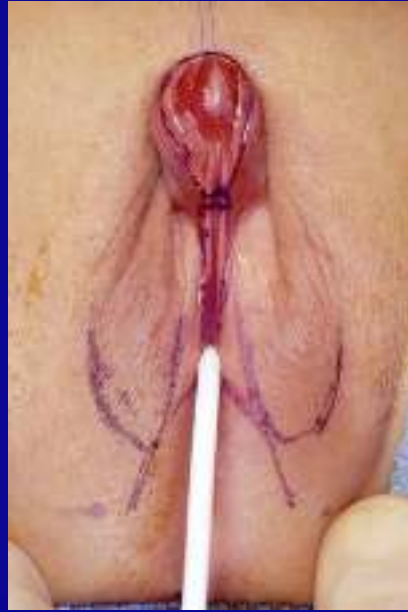
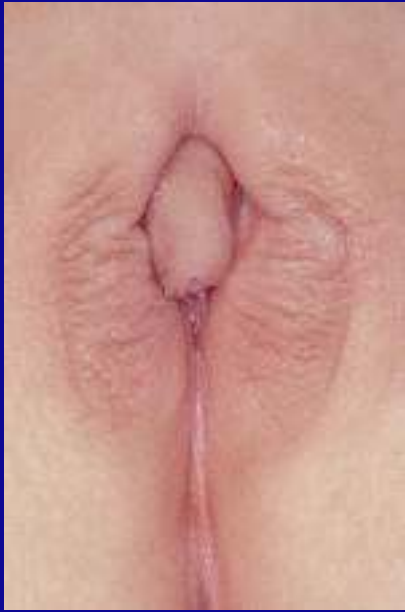
- **Genitogram:**

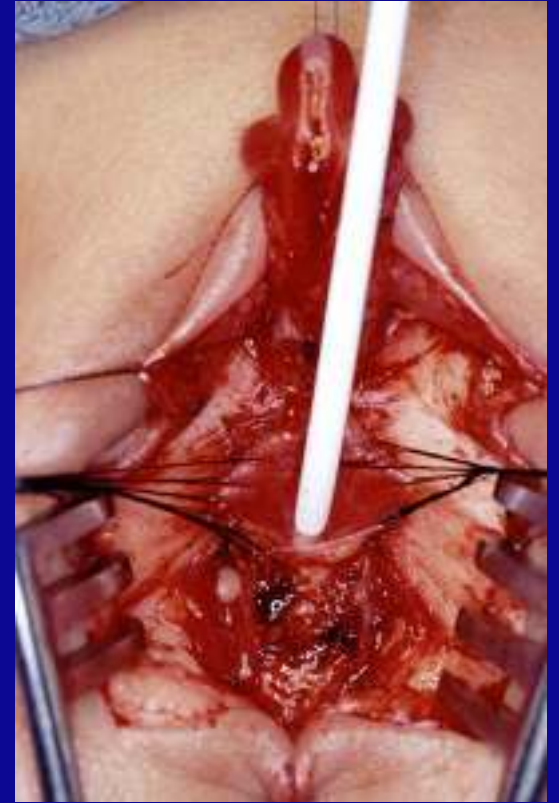

Konjenital Adrenal Hiperplazi

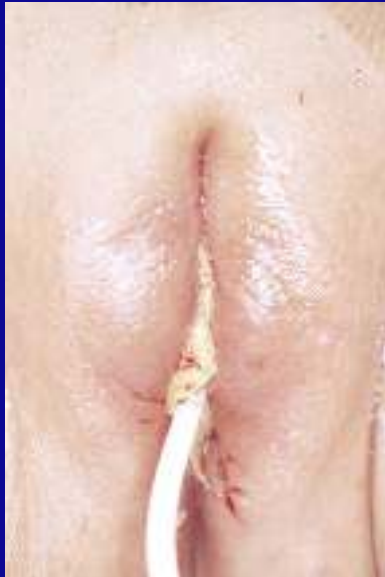- Tedavi
 - Kortizol ve Mineralokortikoid replasmanı
 - Feminizan genitoplasti



Pre-op



Intra-op



Post-op

KAH

Allen sınıflandırması (Gonadal histoloji)

Gonadal Sex

<i>Ovaries</i>	<i>Ovary Testis</i>	<i>Streak Testis</i>	<i>Streaks</i>	<i>Testes</i>
46xx	46xx/46xy 46xx 46xy	45xo/46xy	45xo 46xx 46xy	46xy
Female Pseudoherm	True Hermaphrodite	MGD	Gonadal Dysgenesis	Male Pseudoherm

Erkek Psödohermafrodit

- Testosteron üretim bozukluğu
 - Leydig Hücre LH reseptör defekti
 - Kolesterol-T biosentez hatası
- 5 alfa reduktaz eksikliği
- Androjen reseptör hatası
- MIS eksikliği

Erkek Psödohermafrodit

- 5 alfa reduktaz II eksikliği
(Psödovajinal perineoskrotal hipospadias)
 - Artmış T/DHT oranı
 - Yenidoğan döneminde daha diři
 - Penis gelişimi pubertede

Erkek Psödohermafrodit

Androjen Duyarsızlığı (Testiküler Feminizasyon)

- Artmış LH ve T
- Dişi fenotip
 - Palpe edilebilir gonadlar veya herni
 - Kısa kör vajen
 - Hipoplazik uterus
- Seminom riski yüksek,
- puberte sonrası gonadektomi

Erkek Psödohermafrodit

- Kalıcı Mülleryan Kanal Sendromu (Herni Uteri İnguinali)
 - Eksik MIS salgısı ya da MIS reseptörü
 - İnmemiş testis cerrahisinde görülür
 - Testis biopsisi, karyotipleme
 - Orşiopeksi ve partial histerektomi (VAZA DİKKAT)

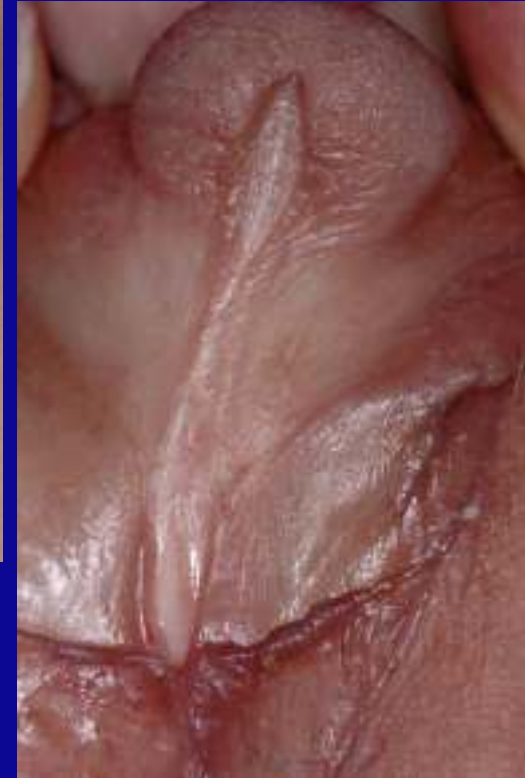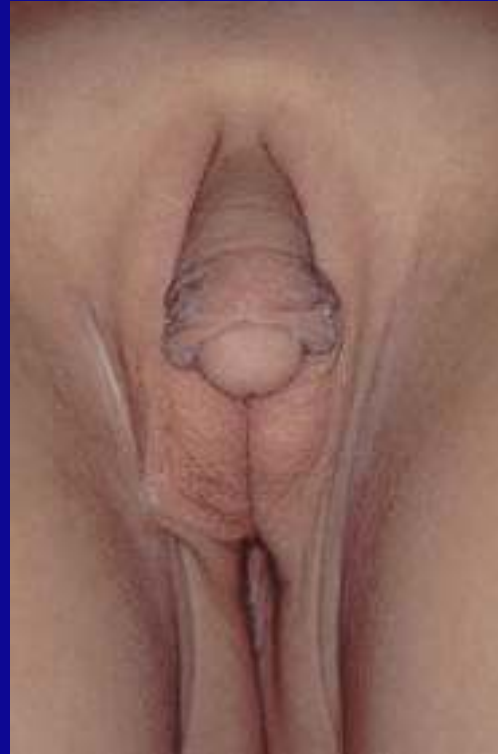Allen sınıflandırması (Gonadal histoloji)

Gonadal Sex

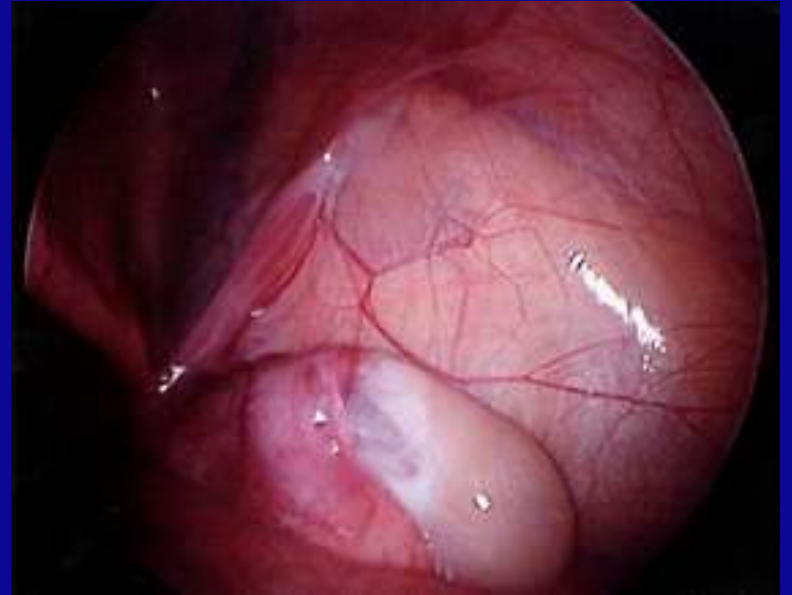
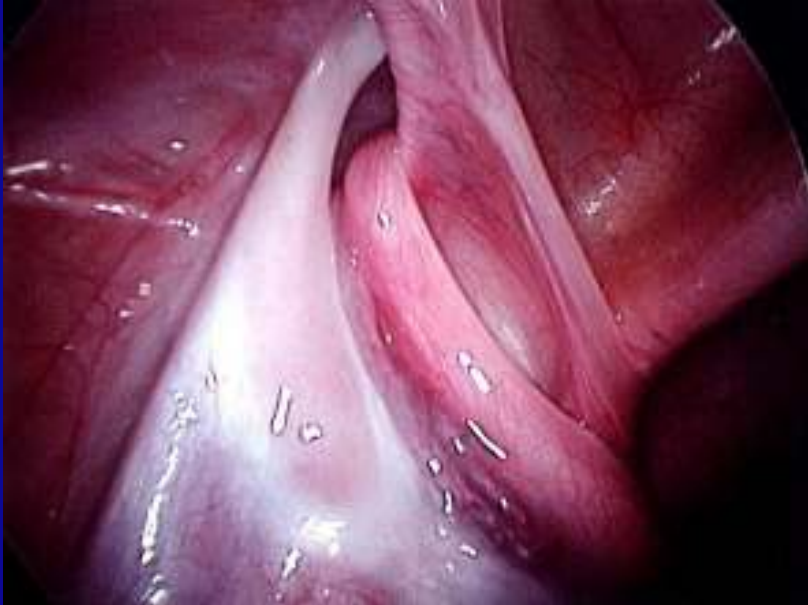
<i>Ovaries</i>	<i>Ovary Testis</i>	<i>Streak Testis</i>	<i>Streaks</i>	<i>Testes</i>
46xx	46xx/46xy 46xx 46xy	45xo/46xy	45xo 46xx 46xy	46xy
Female Pseudoherm	True Hermaphrodite	MGD	Gonadal Dysgenesis	Male Pseudoherm

Gerçek Hermafrodit

- Gonadlar
 - Ovatestis - Ovatestis
 - Ovatestis - Over
 - Testis - Over
 - Ovatestis - Testis
- İç genital
 - Fallopyan veya vaz
 - Uterus
 - Vajina



Gerçek Hermafrodit



Gerçek Hermafrodit

- Tedavi
 - Gonadal biopsi
 - Uyumsuz gonadın alınması

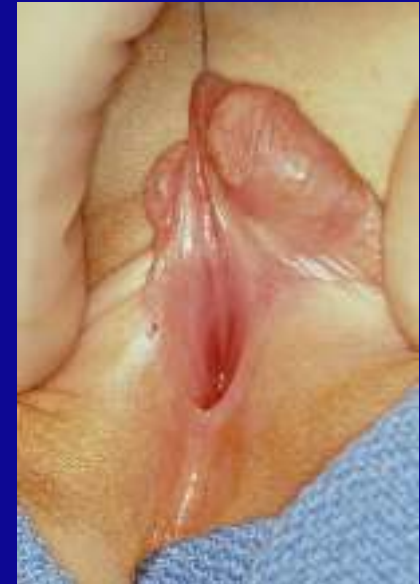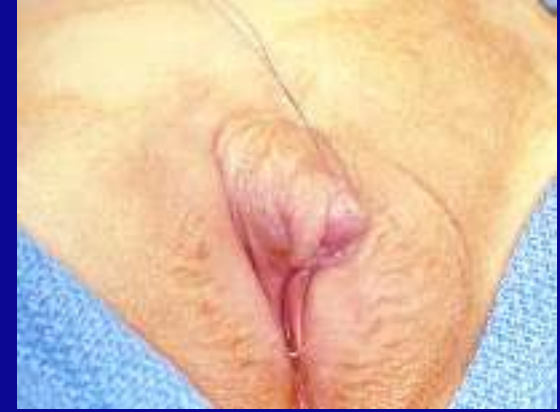Allen sınıflandırması (Gonadal histoloji)

Gonadal Sex

<i>Ovaries</i>	<i>Ovary Testis</i>	<i>Streak Testis</i>	<i>Streaks</i>	<i>Testes</i>
46xx	46xx/46xy 46xx 46xy	45xo/46xy	45xo 46xx 46xy	46xy
Female Pseudoherm	True Hermaphrodite	MGD	Gonadal Dysgenesis	Male Pseudoherm

Karıřık Gonadal Disgenez

- Disgenetik Testis ve Streak Gonad
- Fallopyan tp, uterus , vajen
- Pubertede azalmıř T
- Gonadoblastom riski yksek



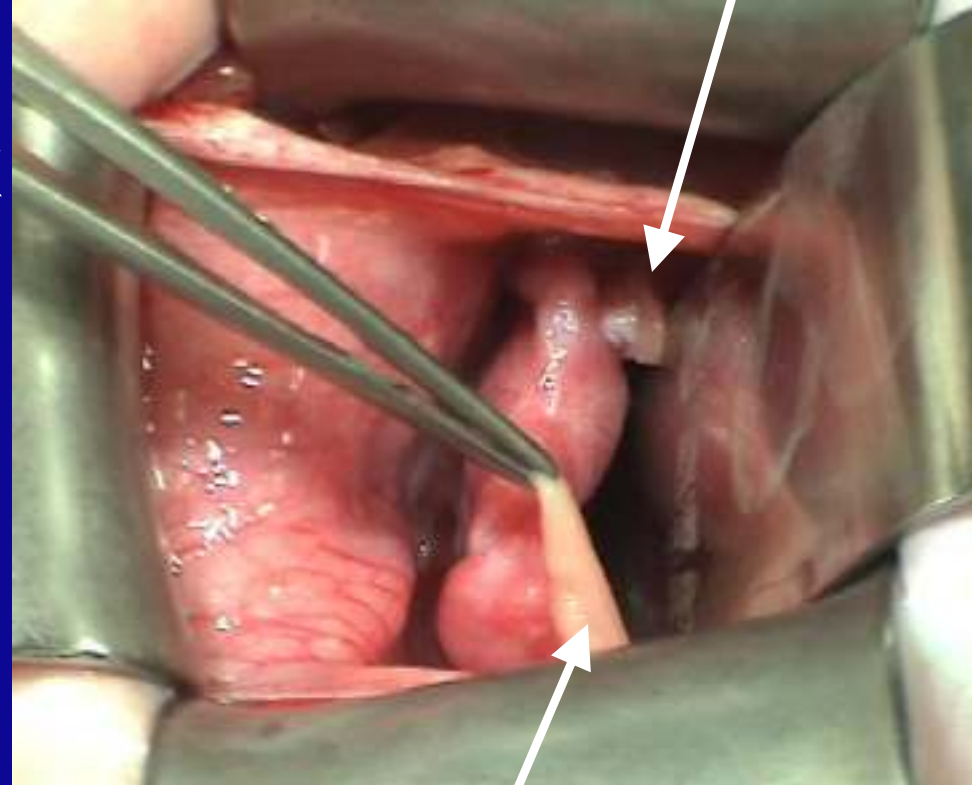
Allen sınıflandırması (Gonadal histoloji)

Gonadal Sex

<i>Ovaries</i>	<i>Ovary Testis</i>	<i>Streak Testis</i>	<i>Streaks</i>	<i>Testes</i>
46xx	46xx/46xy 46xx 46xy	45xo/46xy	45xo 46xx 46xy	46xy
Female Pseudoherm	True Hermaphrodite	MGD	Gonadal Dysgenesis	Male Pseudoherm

Saf Gonadal Disgenez

- Bilateral çizgi gonad
- 45, X0 veya 45,X0/46,XX
- Tipik Turner sendromu
 - Kısa boy
 - Kalkan göğüs
 - Kısa boyun
- İç ve dış genitaler dişi



Diğerleri

- **Müllerian Agenez**
(Mayer-Rokitansky-Küster-Hauser Sendromu)
 - Unilateral renal agenez
 - Uterus anomalisi
 - Vajinal anomaliler
- **Klinefelter Sendromu**
 - 47,XXY veya 46,XY/47,XXY mozaisizm
 - Jinekomasti, atrofik testis, azospermi
- **Ters Cinsiyet**
 - 46,XX ve normal erkek görünümü
 - 46,XX ve virilizan tanımlanamayan genital
 - 46,XX ve gerçek hermafrodit

Hasta Deęerlendirmesi

Atlanmaması gereken hasta grupları

- Bilateral palpe edilemeyen testis
- Hipospadias ve unilateral palpe edilemeyen testis

Hasta Deęerlendirmesi Hikaye

Anne

Soygeçmiş

Fertilite

Gebelik

İlaç

Hasta Deęerlendirmesi

Fizik İnceleme

Sendrom ?

Kan basıncı ?

Ne kadar virilize ?

Gonadlar palpe ediliyor mu ?

Uterus var mı ?

Hasta Deęerlendirmesi

Laboratuvar

Elektrolitler (Tuz kaybettirici KAH)

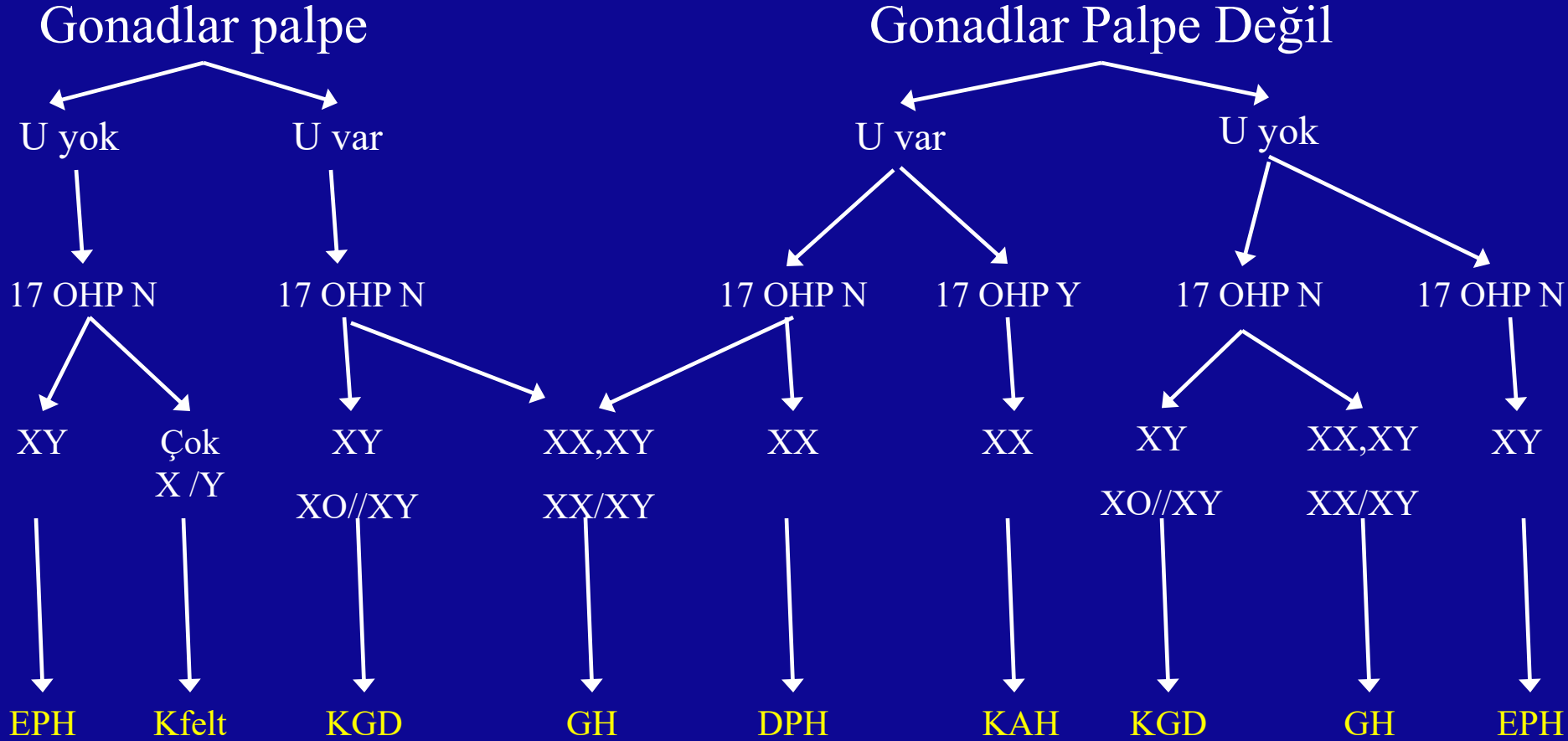
Karyotipleme

USG (Uterus, adrenal ve bbrek)

Hormon profili (postpartum 4. gn)

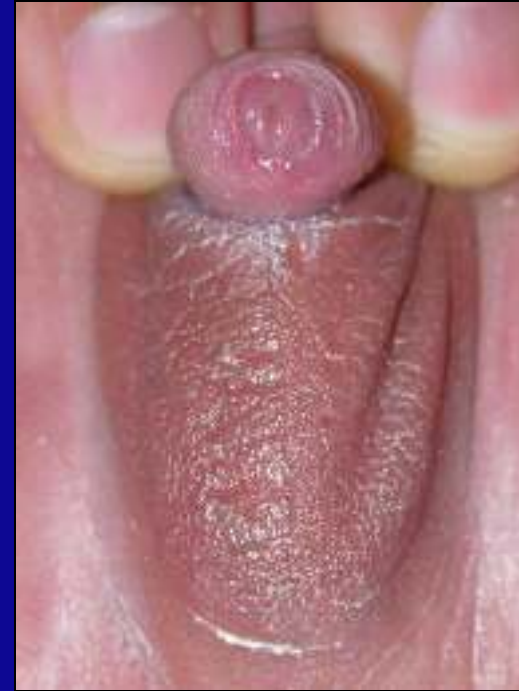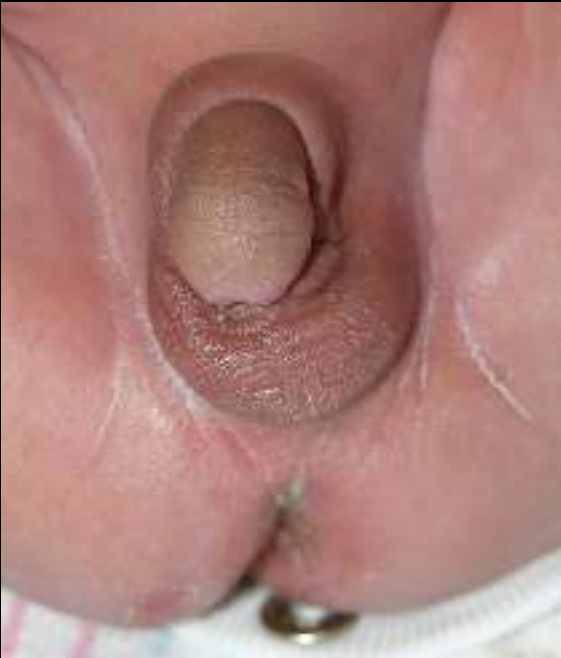17 OH progestron (tarama)

Tanımlanamayan genitalya



Alıştırmalar

Olgu 1



Alıřtırmalar

Olgu 1

Fizik İnceleme: Dehidrate

Rektal fizik inceleme: Uterus var ?

TA: Hipotansif

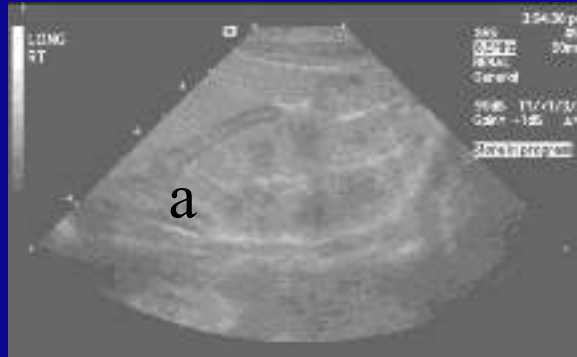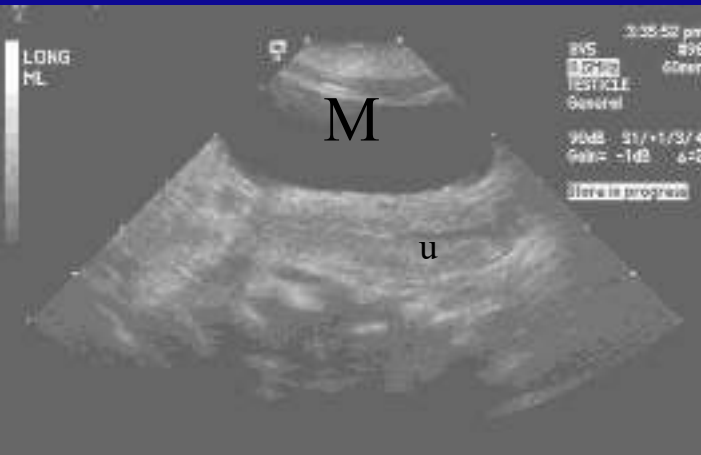Elektrolitler: Hiponatremi

17 OH Progesteron: Y

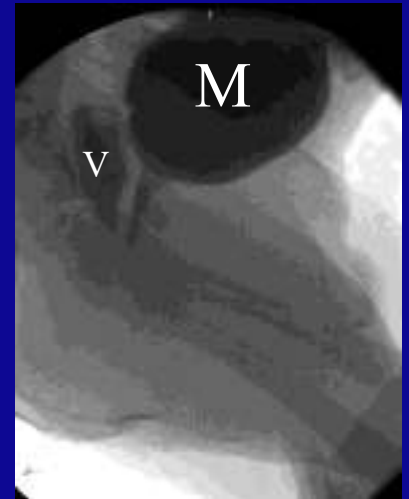
Alıştırmalar

Olgu 1

USG



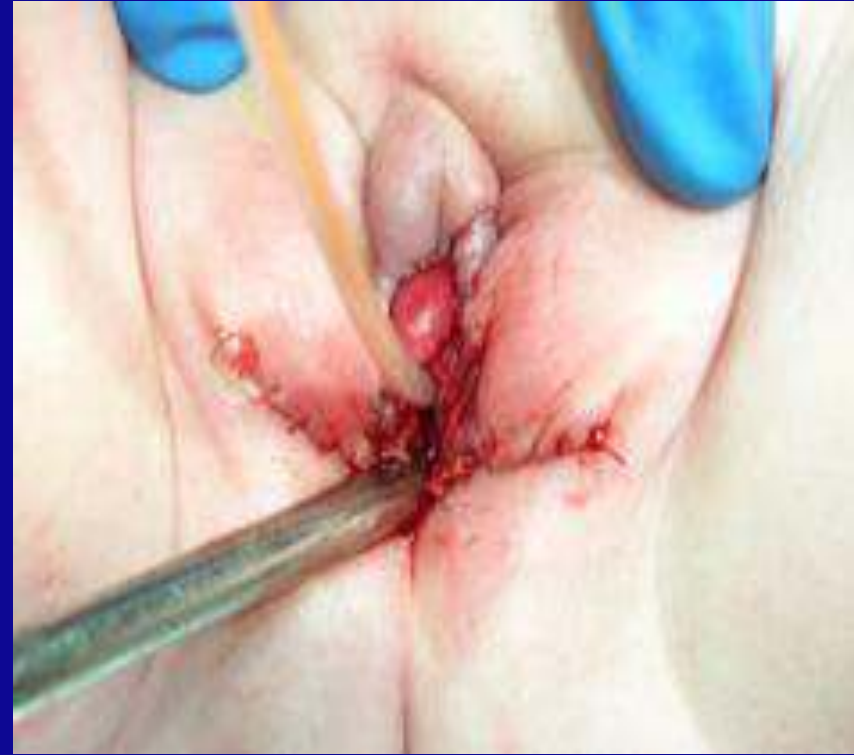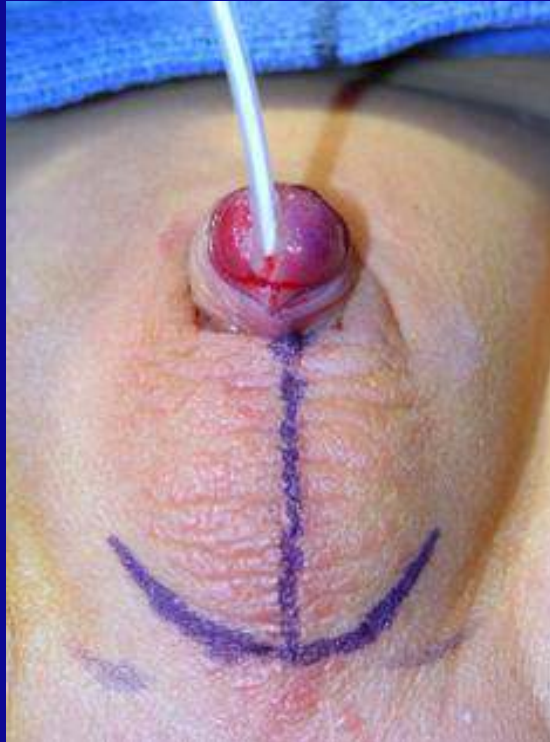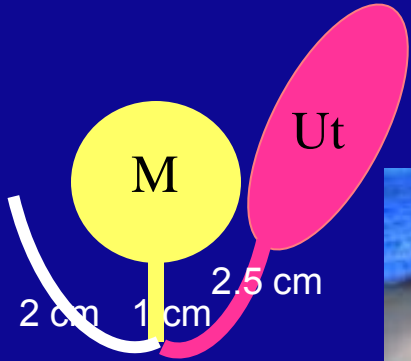
Genitogram



Karyotip: 46, XX

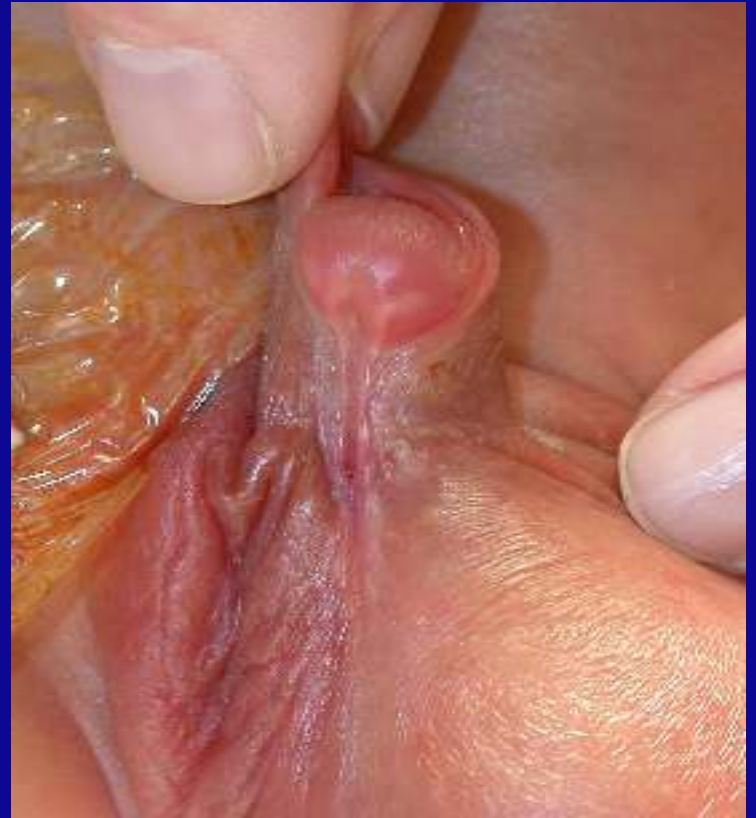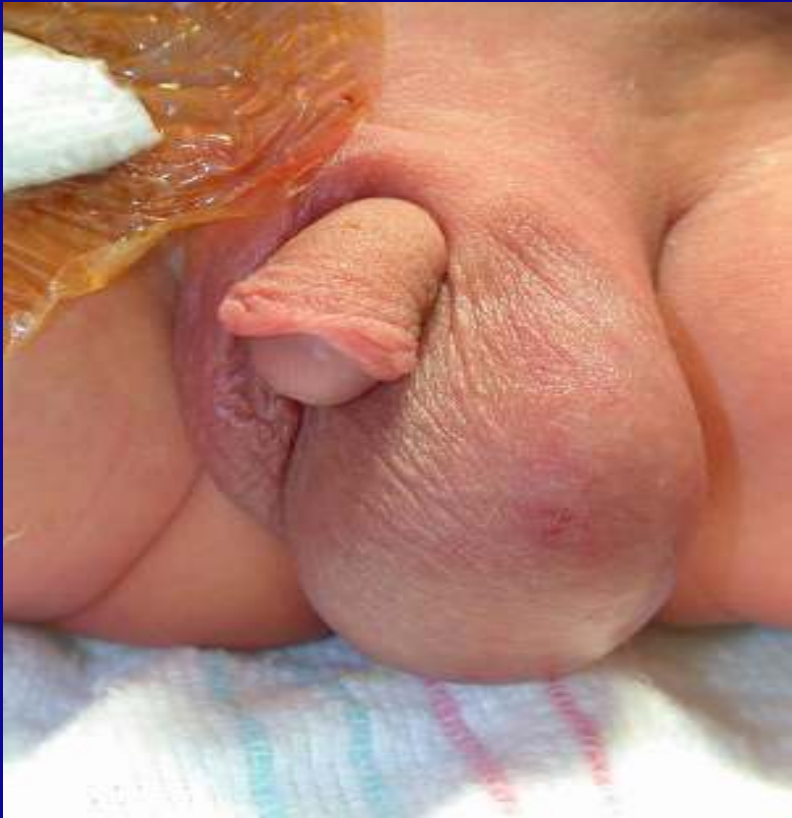Alıştırmalar

Olgu 1



Alıştırmalar

Olgu 2



Alıřtırmalar

Olgu 2

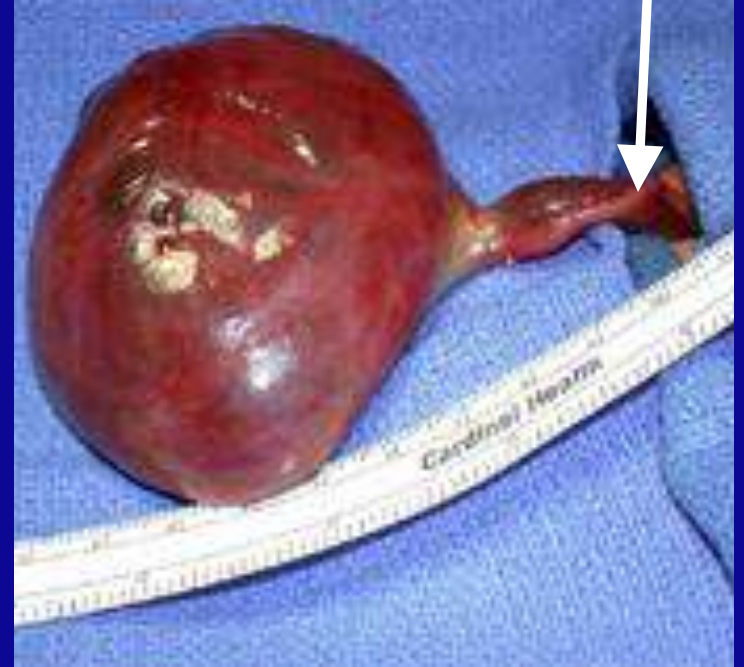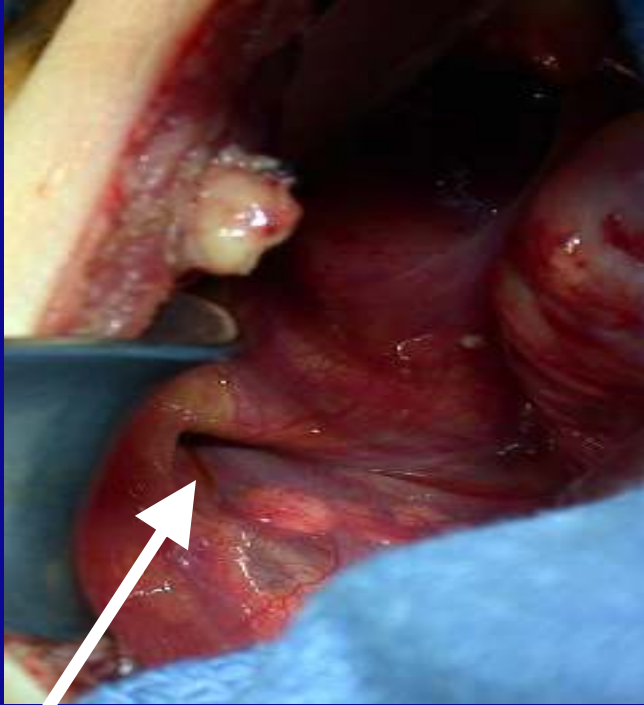Fizik İnceleme: Karında kitle

USG: Batında 10 cm lik kitle

Karyotipleme: 45,XO / 46,XY

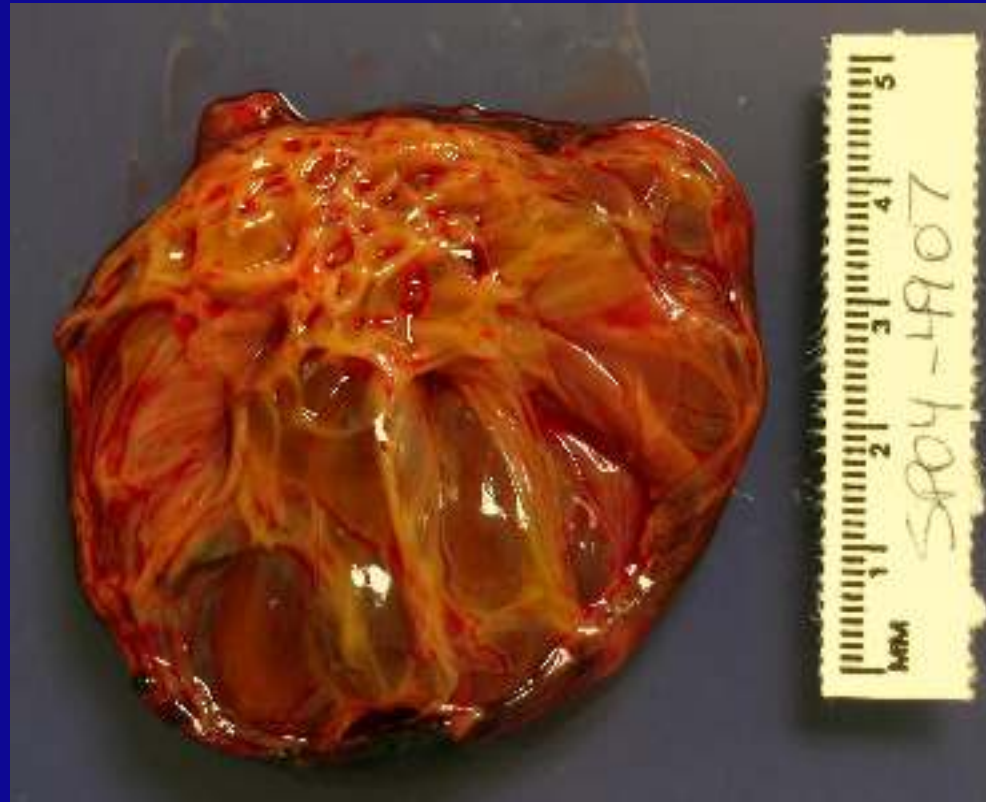Alıştırmalar

Olgu 2



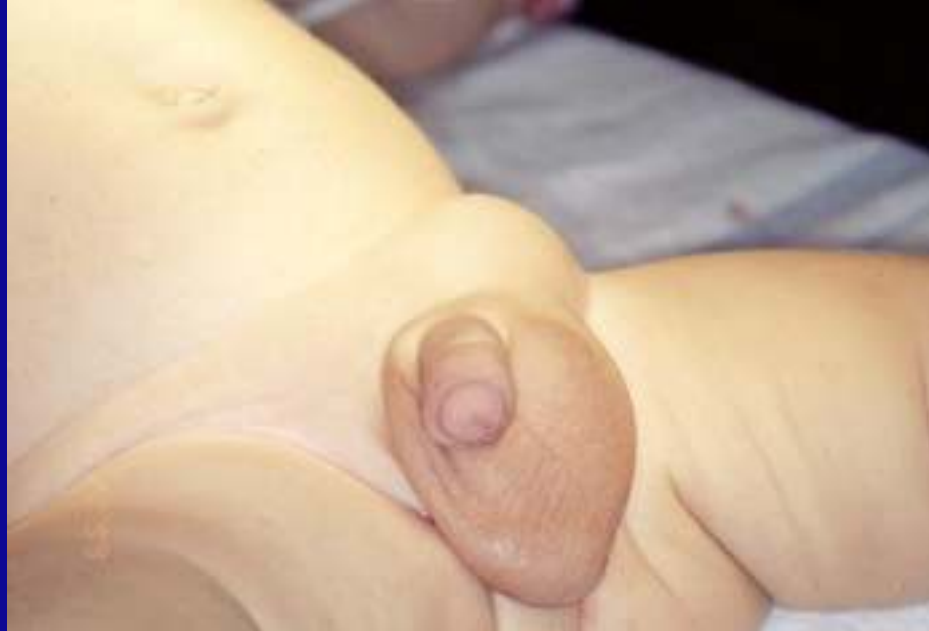Alıştırmalar

Olgu 2



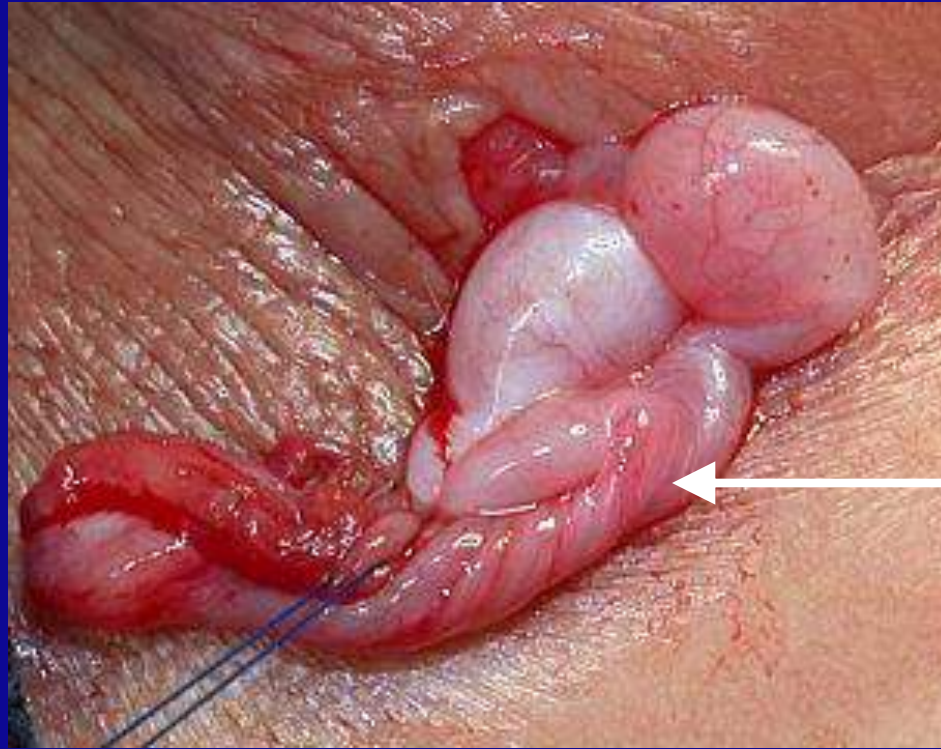
Alıştırmalar

Olgu 3



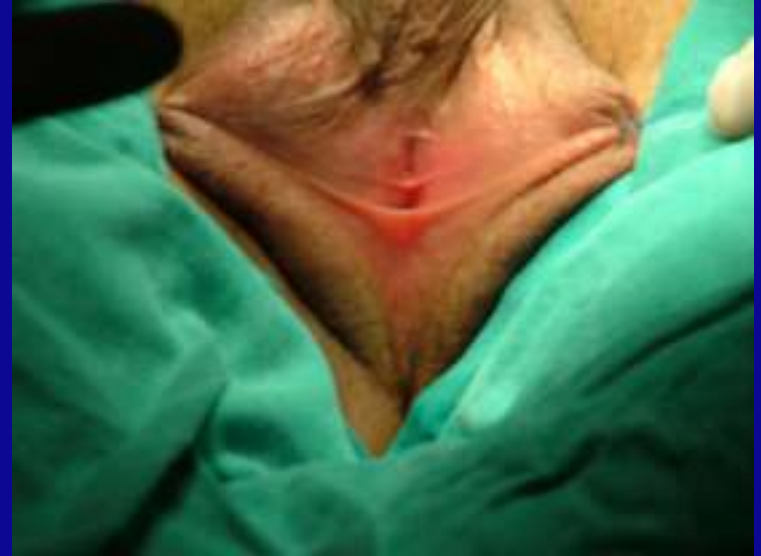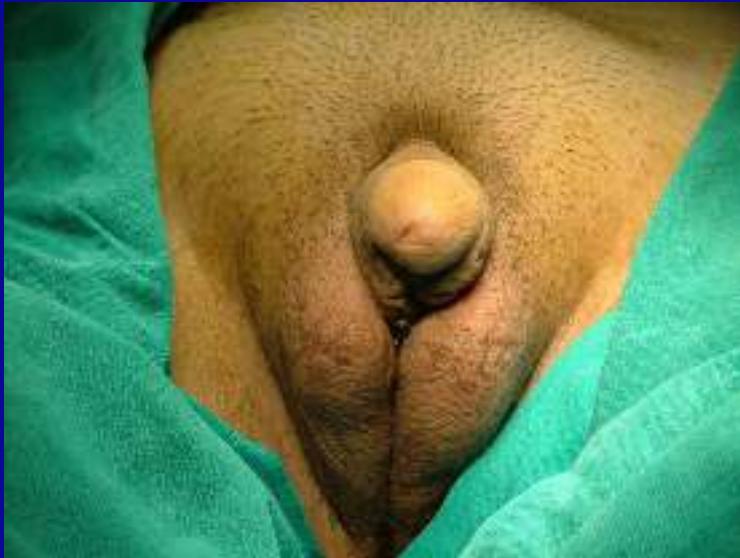Alıştırmalar

Olgu 3



Alıştırmalar

Olgu 4



Alıřtırmalar

Olgu 4

Fizik İnceleme: Doęal

USG: Uterus yok, inguinal kanalda her iki gonad izlendi

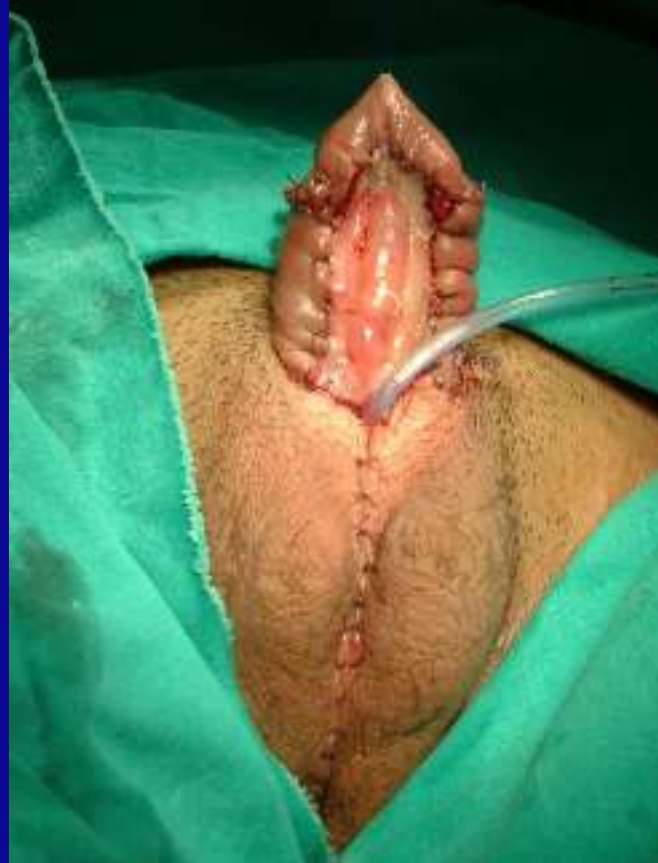Karyotipleme: 46,XY

Testosteron: N

DHT: ok dūřük

Alıştırmalar

Olgu 4



Alıştırmalar

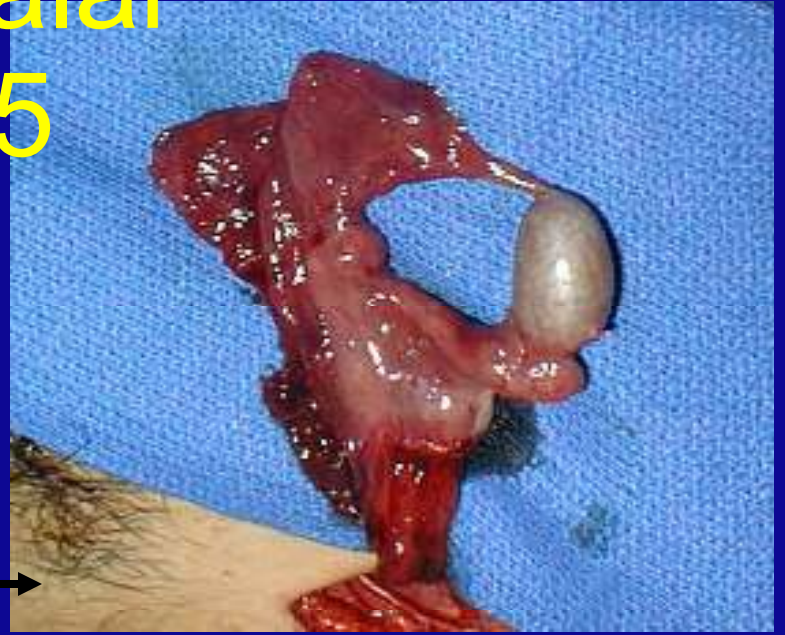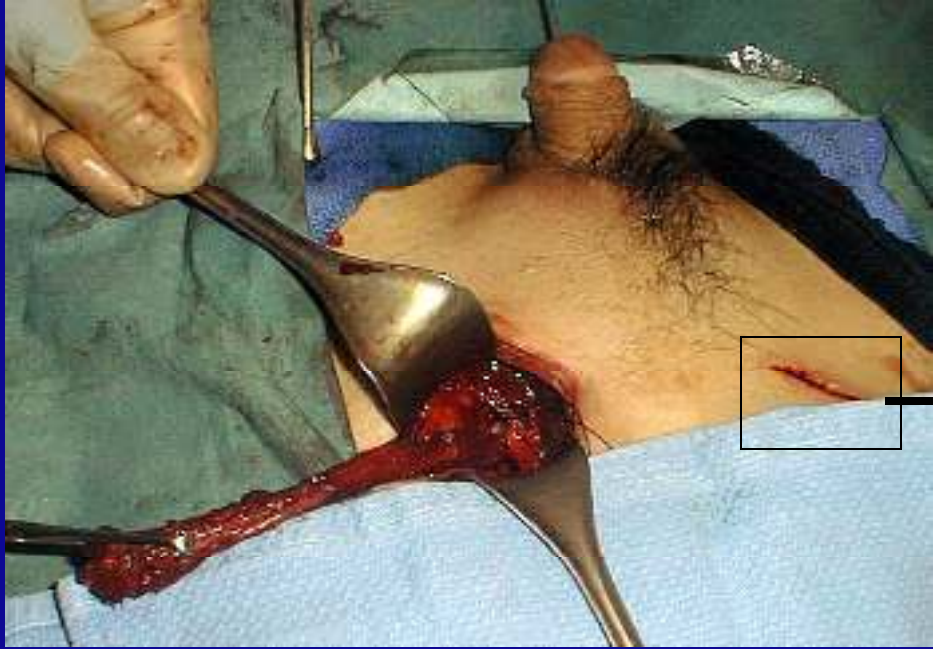
Olgu 5

Bilateral palpe edilemeyen testis
Normal görünümlü penis
13 yaşında

USG: uterus yok. Her iki gonad batında
Karyotip: 46, XX / 46, XY

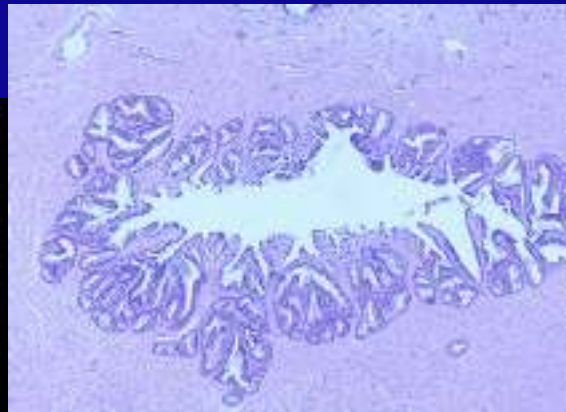
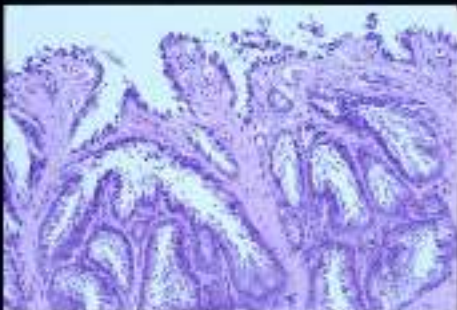
Alıştırmalar

Olgu 5



Sağ testis

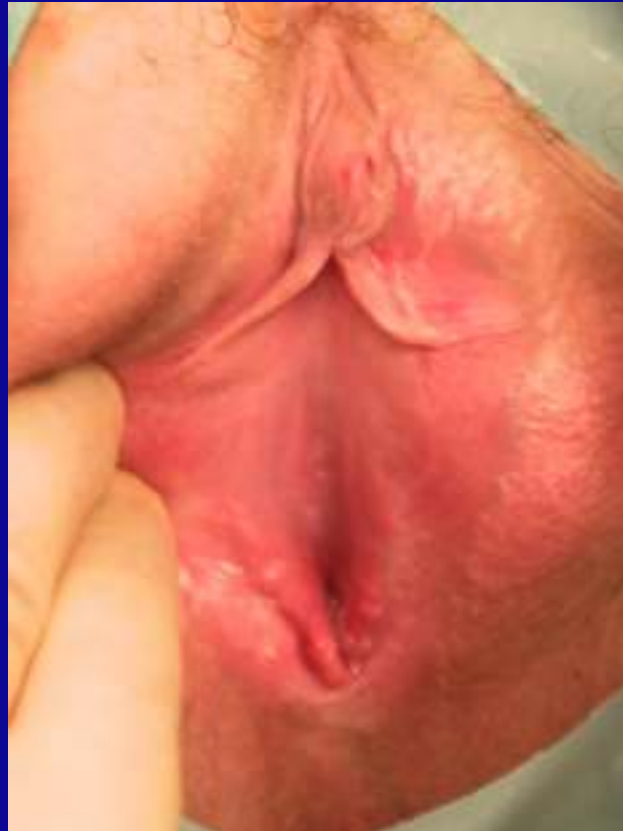Sol gonad



Alıştırmalar

Olgu 6

18 yaşında kız
Amenore
Tüylenme yok



TÜYK 2006
Ankara

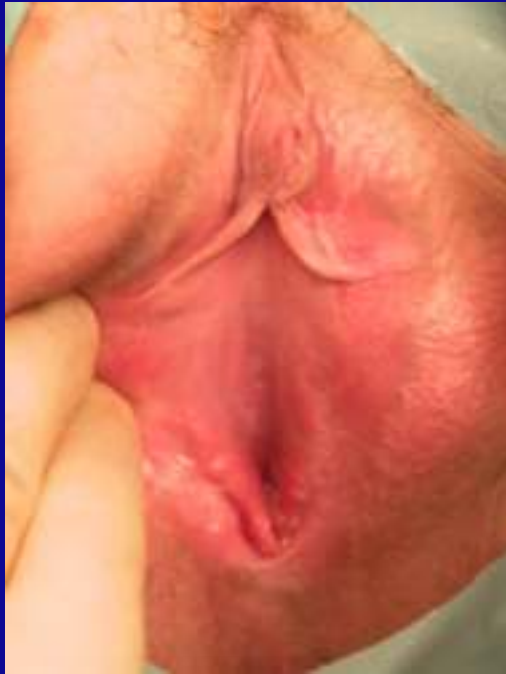Alıřtırmalar

Olgu 6

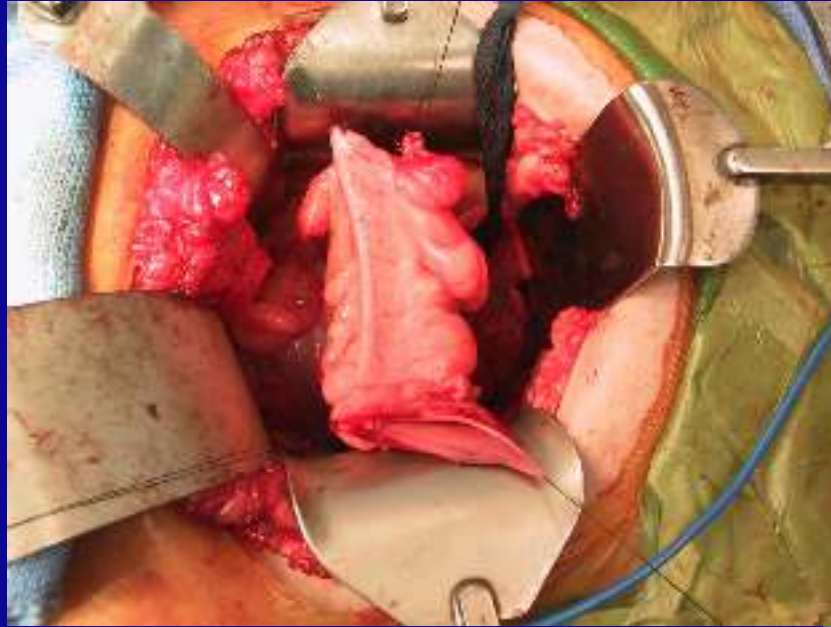
Meme geliřimi tamamlanmıř
Her iki gonad inguinal alanda palpe

USG: Uterus yok

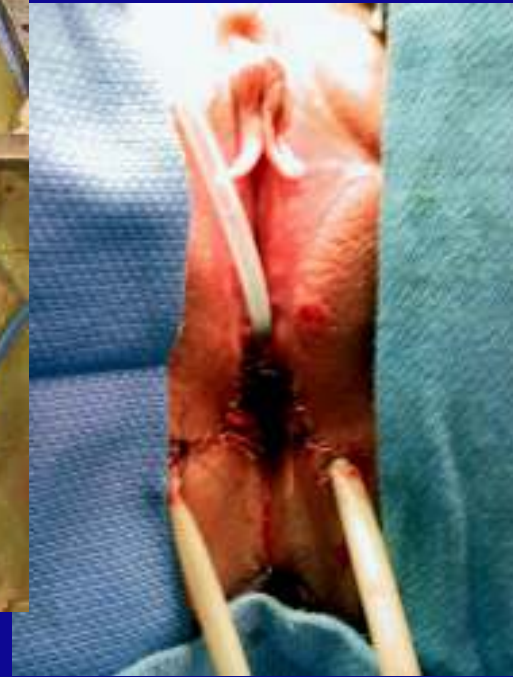Karyotip: 46, XY



Pre-op



Sigmoid Vagina



Post-op